HAL
open science

Hemopathies spontanément regressives : exemples de la matocytose et de la papulose lymphomatoide

Julie Bruneau

To cite this version:

Julie Bruneau. Hemopathies spontanément regressives : exemples de la matocytose et de la papulose lymphomatoide. Sciences agricoles. Université Paris Sud - Paris XI, 2013. Français. NNT : 2013PA11T015 . tel-00980884

HAL Id: tel-00980884

https://theses.hal.science/tel-00980884

Submitted on 19 Apr 2014

HAL is a multi-disciplinary open access archive for the deposit and dissemination of scientific research documents, whether they are published or not. The documents may come from teaching and research institutions in France or abroad, or from public or private research centers.

L'archive ouverte pluridisciplinaire **HAL**, est destinée au dépôt et à la diffusion de documents scientifiques de niveau recherche, publiés ou non, émanant des établissements d'enseignement et de recherche français ou étrangers, des laboratoires publics ou privés.

UNIVERSITE PARIS XI
FACULTE DE MEDECINE PARIS SUD
Laboratoire CNRS UMR 8147
Hôpital Necker-Enfants Malades
Paris

Année universitaire 2012 - 2013 **N° attribué par la bibliothèque**

THESE

Pour obtenir le grade de

DOCTEUR DE L'UNIVERSITÉ PARIS XI

École doctorale de Cancérologie

Présentée et soutenue publiquement par

Julie BRUNEAU
Née le 12 Mars 1978 à Orange (84)

Le 18 Avril 2013

HEMOPATHIES SPONTANEMENT REGRESSIVES

EXEMPLES DE LA MASTOCYTOSE ET DE LA PAPULOSE LYMPHOMATOÏDE

Directeur de thèse Monsieur le Professeur Olivier HERMINE

Composition du Jury

Président : Monsieur le Professeur Thierry MOLINA

Examinateurs : Madame le Docteur Evelyne SEGAL-BENDIRDJIAN
Monsieur le Docteur Nicolas ORTONNE
Monsieur le Professeur Hugues de THE
Monsieur le Professeur Eric SOLARY

Rapporteurs : Monsieur le Docteur Arturo LONDONO-VALLEJO
Monsieur le Docteur Ulrich BLANK

Jérôme

Dans l'ordre : New-York ? Séoul ? Buenos Aires, Tokyo…

« Maman, pourquoi tu fais encore une thèse ? »

A Thomas et Camille

Olivier

Depuis ma thèse de médecine je souhaitais travailler avec toi.
Un an plus tard, à la sortie d'un staff tu acceptais simplement de diriger ma thèse.
Un an plus tard, j'obtenais ma disponibilité pour me consacrer pleinement à la Recherche.

Simplement.
Quel choc.
Patience et persévérance.

Merci de m'avoir accepté dans ton équipe.
Merci de me confier ces magnifiques projets.
Merci d'avoir consacré du temps, si précieux et qui s'écoule si vite.
Merci de ta confiance.
Merci très simplement.

Et trois ans plus tard, je souhaite toujours travailler avec toi.

Monsieur le Professeur Thierry Molina, Thierry, merci d'avoir accepté de présider ce jury, veuillez trouver dans ces lignes l'expression de mon profond respect et l'envie de partager de nombreux projets hématologiques à vos côtés.

Monsieur le Docteur Arturo Londono-Vallejo, merci infiniment d'avoir accepté d'être rapporteur de ce travail et de m'avoir permis de soutenir cette thèse. Merci pour vos précieux conseils, veuillez trouver ici le témoignage de ma plus sincère reconnaissance. Je souhaite une collaboration fructueuse autour des télomères, de la mastocytose et de la papulose lymphomatoïde.

Monsieur le Docteur Ulrich Blank, merci infiniment d'avoir accepté d'être rapporteur de ce travail et de m'avoir permis de soutenir cette thèse.

Madame le Docteur Evelyne Ségal-Bendirdjian, merci d'avoir accepté d'évaluer une seconde fois ce travail, veuillez trouver ici le témoignage de ma plus sincère reconnaissance.

Monsieur le Docteur Nicolas Ortonne, merci d'évaluer une seconde fois ce travail, veuillez trouver ici le témoignage de ma plus sincère reconnaissance. Merci d'avoir accepter de collaborer au projet papulose en incluant les cas d'Henri Mondor, le projet a été phagocyté par la mastocytose, mais ne tombe pas aux oubliettes !

Monsieur le Professeur Hugues de Thé, c'est un grand honneur de vous présenter mon travail, veuillez trouver dans ces quelques mots le témoignage de mon profond respect.

Monsieur le Professeur Eric Solary, un grand merci d'avoir accepté de représenter la faculté de Paris XI ainsi que l'école doctorale de cancérologie, veuillez trouver ici le témoignage de ma plus sincère reconnaissance.

Monsieur le Docteur Michel Dy, merci de m'avoir accueilli dans votre unité.

Monsieur le Docteur Patrick Revy, merci de m'avoir accordé le temps de la discussion, merci de ton aide et de tes conseils qui m'ont permis d'avoir un regard différent sur l'extrémité... Merci d'avoir cédé la sonde télomérique et le protocole d'immuno-FISH, un plaisir pour les yeux. Sache reconnaître ici toute ma gratitude et ma reconnaissance. J'espère que notre collaboration se poursuivra via les télomères autour des mastocytoses et des papuloses.

Messieurs les docteurs Patrice Dubreuil et Sébastien Letard, centre de recherche de cancérologie de Marseille, INSERM U1068, Institut Paoli Calmette, Université d'Aix en Provence – Marseille. Merci pour votre aide, vos conseils et surtout la production des modèles fibroblastiques humains et mastocytaires murins. C'est finalement (presque) un plaisir de décoller les fibroblastes en se souvenant de Marseille…

Monsieur le professeur Marshall Kadin, MD, professor of dermatology, Boston university school of medicine, Providence, USA, monsieur le docteur Eberle Juergen, Berlin, Germany, merci d'avoir accepté de céder gracieusement les lignées cellulaires de lymphomes anaplasiques dérivés de papuloses lymphomatoïdes JK et Mac-2A.

Madame le professeur Laurence Lamant, Service de pathologie, CHU de Toulouse, merci d'avoir cédé gracieusement les lignées cellulaires de lymphomes anaplasiques : KARPAS 299 et FE-PD. Ces lignées n'apparaissent pas dans ces résultats de thèse mais sont déjà testées et seront très utiles dans le cadre du projet papulose qui sera poursuivi.

Monsieur le professeur Serge Romana, Service de cytogénétique, CHU Necker - Enfants malades, Paris, merci pour l'analyse aCGH des sarcomes, et merci de rayonner chaque jour. Serge, les congélateurs d'anapath sont remplis de « neckeromes à passer en CGH », je me réjouis d'avance de discuter de ces dossiers et de ces analyses avec toi.

Monsieur le Professeur Vahid Asnafi, laboratoire d'hématologie de Necker – Enfants malades, Paris, après la thèse de médecine avec toi je pensais que le plus dur était derrière… quelle erreur… Merci de m'avoir simplifié la tâche pour la recherche de mutations de NOTCH1 et FBXW7. Il faut maintenant s'atteler aux PTLD, encore une belle histoire à raconter.

A l'équipe de la plateforme d'imagerie de Necker - Enfants malades, Imagine, Paris, Raphaëlle Devaux, Nicolas Goudin et Meriem Garfa-Traoré, merci infiniment d'avoir participé à ce projet, merci pour les analyses de fluorescence et cette formation qui me servira beaucoup pour la suite. Travailler à vos cotés est un plaisir.

Sophie,

Quelle belle aventure !
Quelle belle histoire !
Combien de fois devions nous soumettre en décembre ?
Je regrette chaque jour de ne pas t'avoir à nos côtés,
Motivation, Persévérance, Solidarité.
L'Est a vu juste…

Voici le témoignage de ma plus sincère et amicale reconnaissance,
Un remerciement infini pour ton soutien inconditionnel,
Un remerciement infini pour ton aide,
Un remerciement infini pour la course, les enfants, la famille, la femme,
Tout ce que tu représentes de plus positif à mes yeux,
Femme, Mère et Médecin.

C'est avec beaucoup d'émotion que je remercie chaleureusement toutes les personnes ayant contribué de près ou de loin à la réalisation de ce projet et je regrette déjà d'avoir oublié quelqu'un.
Je me rends compte de la tâche accomplie et de celles qui m'attendent,
Je me rends compte aussi de la chance de partager mes journées avec chacun de vous.

Zakia, mais quelle énergie ! J'espère simplement pouvoir te rendre ce que tu as pu me donner pendant ces 18 mois de labo. Merci pour ton aide, merci pour les manip, merci pour ton soutien sans faille, merci pour ta motivation, merci pour ta curiosité, merci Ibrahim d'avoir accepté, mille fois merci.

Marie, je ne pouvais rêver meilleure voisine de ce tout petit coin de bureau.
Je resterai discrète dans ces lignes… Grazie mille Maria.

A Cécile M., quel travail de Titan cette revue ! Merci infiniment de t'être associée à ce travail, j'ai hâte d'être en novembre. De beaux projets nous attendent.

Amédée, merci pour ta patience, je vais pouvoir me remettre à la neuropiline, aux TFH et au CD25, enfin ! Et peut-être prévoir un tour sur la côte ouest ;-)

Geneviève, merci infiniment d'avoir répondu avec beaucoup de patience à toutes mes questions.
Tu représentes le calme et la sagesse dans cette petite pièce où nous sommes si nombreux.

Flavia, pour ton côté girly si prononcé (!) merci pour ta relecture.

Francine, Pascal, merci d'avoir été présents, merci d'avoir répondu aux questions et merci pour le cycle. Travailler à vos côtés est un plaisir.

Bénédicte, en terminant l'écriture de ces pages je ne peux m'empêcher d'être émue. Quelle histoire cette fin de thèse. Se rend « on » vraiment compte ? Et nos enfants … Merci pour ta compréhension, tes conseils, ton soutien… et tes gaufres. De beaux projets lymphoprolifératifs nous attendent, quel immense plaisir de travailler avec toi.

Nicole, pour ces heures passées et à passer encore au dessus des dossiers les plus passionnants de France, pour ces heures où nos vies défilent, nos opinions se confrontent....
Pour cette guerre que l'autre sexe ne connaît pas. Merci infiniment.
J'espère être à la hauteur de la tâche qui m'attend.
Et j'espère qu'il ne manque plus de « s » !

Danielle, cela fait trop longtemps que nous n'avons pas passé du temps au dessus du micro.
Après cette épreuve, j'espère à nouveau apprendre et partager à tes cotés.
Merci de m'accompagner dans cette si longue formation.
Isa, merci de ton soutien constant, de ton aide et de ta gentillesse.
La perspective de travailler avec toi me réjouit !

Sylvie, D et E !!! Décidément ! Merci pour ton aide et ta disponibilité, j'espère apprendre la dermatopathologie hématologique à tes côtés, et peut être créerons nous le type F ?

Stéphanie, voici la fin de mon aventure et le début de la tienne, quel courage !
A ton âge, ma vieille, mais dans quoi tu t'embarques !!
La perspective de partager Necker ces prochaines années avec toi me comble tout simplement
Ta générosité, ton honnêteté et ta gentillesse sont d'immenses qualités humaines
Un vrai bonheur de travailler avec toi.

Marion, j'ai maintenant la joie de partager avec toi ce bureau chaque jour moins froid,
J'ai beaucoup de chance !

Nathalie, Hana, Noura, ce cycle se termine « non sans peine », un nouveau a déjà commencé.
Nous y sommes arrivées ! A nos agendas les filles !

Cécile, merci d'être rentrée.

Papa, Maman, Benja, je regrette tant l'absence.

Sachez que j'aime Paris, j'aime cette vie, et je suis passionnée par ce métier.

Je vous aime et j'attends avec impatience d'être tata !

« We can learn so much from the diversity of life.
Biology sometimes reveals its general principles
Through that which appears to be arcane and even bizarre.
But in evolution, function is frequently fundamentally conserved
At the mechanistic and molecular levels,
And what changes is the extent and setting
In which the various molecular processes are played out.
Thus, what may at first look like an exception in biology
Often turns out to be the manifestation of a molecular process
That is much more fundamental.
Such was the case with the ciliated protozoa and their telomeres and telomerase ».

Liz H Blackburn, Carol W Greider & Jack W Szostak
Nature Medicine, 2006

Résumé

En hématologie, du fait de leur évolution favorable, les tumeurs spontanément regressives comme les modèles myéloïde de la mastocytose, et lymphoïde de la papulose lymphomatoïde sont peu étudiés. La mastocytose est une hémopathie myéloproliférative clonale dont les lésions cutanées peuvent régresser spontanément chez l'enfant alors que la maladie est chronique chez l'adulte. Les mutations chez l'enfant sont en partie différentes de celles retrouvées chez l'adulte. Nous avons montré *in vivo* dans les mastocytoses pédiatriques une expression diminuée de la télomérase, associée à des télomères courts. *In vitro*, grâce à deux modèles cellulaires comportant différents mutants de *KIT* de « type pédiatriques » ou de « type adulte », nous avons montré une augmentation de la longueur des télomères dans le mutant adulte, associée à une moindre sénescence comparées aux mutants pédiatriques sans pour autant mettre en évidence de différence dans l'expression et l'activité de la télomérase. Ces observations permettent en partie d'expliquer la régression des formes pédiatriques. La papulose lymphomatoïde est une lymphoprolifération cutanée T CD30+ dont les lésions régressent spontanément sans traitement. Cependant 10 à 20% des cas sont associés à un lymphome. Nous avons étudié la physiopathologie d'expression du PDGFRβ dans les cellules tumorales via l'activation de Notch1. L'étude des télomères et de la télomérase *in vivo* et *in vitro* est préliminaire, et montre notamment des télomères courts dans les cellules tumorales. En conclusion, nous montrons d'une part que la longueur des télomères dans les mastocytoses et la papulose lymphomatoïde est corrélée à l'évolution de la maladie, d'autre part, nous identifions un type de mutation potentiellement agressive dans les mastocytoses. Nous recommandons le génotypage systématique de cette pathologie dans le but d'un suivi clinique attentif lorsque les lésions sont persistantes ou évolutives.

Mots clés : mastocytose, papulose lymphomatoïde, télomères, télomérase, *KIT*.

Spontaneously regressive hemopathies: mastocytosis and lymphomatoid papulosis

Childhood mastocytosis and lymphomatoid papulosis are mostly spontaneously regressive diseases. Mastocytosis is a clonal myeloproliferative disease; whereas cutaneous forms may regress spontaneously especially in childhood, the disease is chronic among adults. *KIT* mutations are different between children and adults. We showed *in vivo* that children with mastocytosis display decreased telomerase expression with shorter telomere length. *In vitro*, using infected cells with different *KIT* mutants, "paediatric" or "adult " one, we found longer telomere among adult mutant with decreased senescence compared to paediatric mutant, without significant differences of telomerase expression and activity. These observations could explain the regression in paediatric mastocytosis. Lymphomatoid papulosis is a primary cutaneous CD30+ T-cell lymphoproliferative disorder. Cutaneous lesions are spontaneously regressive but association with a T-cell lymphoma is observed in 10 to 20% of cases. We studied PDGFRβ expression to explain proliferative phase and telomere biology to understand the regressive phase of the disease. Our result showed that PDGFRβ expression in CD30+ cells was associated to short telomeres. In conclusion, we showed for the first time that telomere length in mastocytosis and lymphomatoid papulosis seemed to be correlated with disease outcome; on the other hand, we identify a mutation potentially aggressive. Taken together, we recommend to systematically look for *KIT* mutation among each patient with mastocytosis in order to carefully monitor them when the cutaneous lesions are persistent and/or progressive.

Keywords: mastocytosis, lymphomatoid papulosis, telomeres, telomerase, *KIT*.

TABLE DES MATIERES

LISTE DES ABREVIATIONS **35**

AVANT PROPOS **37**

INTRODUCTION GENERALE **41**

PROLIFERATION TUMORALE ET REGRESSION SPONTANEE **43**

1. PARADOXE : PATHOLOGIES TUMORALES SPONTANEMENT REGRESSIVES **45**
1.1. TUMEURS NEUROLOGIQUES 45
1.2. TUMEURS SOLIDES : EXEMPLE DES TUMEURS DU PANCREAS 45
1.3. TUMEURS VASCULAIRES 46
1.4. TUMEURS HEMATOLOGIQUES 46
2. PHYSIOPATHOLOGIES ET HYPOTHESES DE REGRESSION **47**

APPLICATION A LA PATHOLOGIE HEMATOLOGIQUE MYELOÏDE : EXEMPLE DE LA MASTOCYTOSE **49**

1. LE MASTOCYTE **51**
2. LE RECEPTEUR AU SCF : SCF-R /C-KIT / CD117 **52**
3. CLASSIFICATION DES MASTOCYTOSES **53**
3.1 PHYSIOPATHOLOGIE 55
3.2. MANIFESTATIONS CLINIQUES 58
3.3. TRAITEMENT 59
4. CHEZ L'ANIMAL **59**
4.1. MASTOCYTOME DU CHIEN 59
4.1. MASTOCYTOSE DU CHAT 60

APPLICATION A LA PATHOLOGIE HEMATOLOGIQUE LYMPHOÏDE : EXEMPLE DE LA PAPULOSE LYMPHOMATOÏDE **61**

1. DEFINITION **63**
2. DIAGNOSTIC **63**
3. HISTOLOGIE **64**
4. DIAGNOSTIC POSITIF ET DIAGNOSTIC DIFFERENTIEL **65**
5. PRONOSTIC **65**
6. PHYSIOPATHOLOGIE **65**
7. RECEPTEUR A ACTIVITE TYROSINE KINASE ET LYMPHOMES T : EXEMPLE DU RECEPTEUR AU PDGF **66**
8. MICROENVIRONNEMENT TUMORAL **67**

STABILITE, INTEGRITE, FONCTIONNALITE DU GENOME : REPARATION DE L'ADN **69**

1. DETECTION DES DOMMAGES DE L'ADN **72**
2. REPARATION PAR RECOMBINAISON NON-HOMOLOGUE : NON-HOMOLOGOUS END JOINING (NHEJ) **76**
3. REPARATION PAR RECOMBINAISON HOMOLOGUE **77**
4. LES TELOMERES : INHIBITION DE LA MACHINERIE DE REPARATION ET PROTECTION DU GENOME **78**
4.1. STRUCTURE ET FONCTIONS DES TELOMERES 79
A. L'EXTREMITE NUCLEOPROTEIQUE 79
B. LE COMPLEXE PROTEIQUE « SHELTERIN » 80
C. HETEROCHROMATINE ET TRANSCRIPTION 81
4.2. PATHOLOGIES DES TELOMERES ET DYSFONCTIONS TELOMERIQUES 84
4.3. TECHNIQUES DE MESURE DE LA LONGUEUR DES TELOMERES 90

A. SOUTHERN BLOTTING 90
B. QUANTITATIVE-FLUORESCENCE *IN SITU* HYBRIDATION (Q-FISH) 90
C. FISH EN CYTOMETRIE DE FLUX (FLOW-FISH) 91
D. REAL TIME-POLYMERASE CHAIN REACTION 91
4.4. REGULATION DE LA LONGUEUR DES TELOMERES 91
A. LA TELOMERASE 91
B. TECHNIQUES DE MESURE DE LA TELOMERASE ET DE SON ACTIVITE 95
- EXPRESSION DE LA SOUS-UNITE CATALYTIQUE DE LA TELOMERASE 95
- TELOMERE REPEAT AMPLIFICATION PROTOCOL : TRAP 96
C. MECANISME D'ALLONGEMENT ALTERNATIF DES TELOMERES PAR RECOMBINAISON 97
- CORPS PML 97
- CORPS PML ET MECANISMES D'ALLONGEMENT ALTERNATIF DES TELOMERES 98
- ALLONGEMENT DES TELOMERES : RECOMBINAISON HOMOLOGUE OU NHEJ ? 99
D. METHODES DE DETECTION DE L'ALT ET DES DYSFONCTIONS TELOMERIQUES 103
- DETECTION DES CERCLES C : CC ASSAY 103
- APB ET COLOCALISATION DE PML ET TRF2 103
- IMMUNOFISH 104
- CO-FISH (CHROMOSOMES ORIENTED-FLUORESCENT IN SITU HYBRIDIZATION) : 105

REPONSE CELLULAIRE AUX DOMMAGES DE L'ADN : INSTABILITE GENETIQUE, SENESCENCE, ECHAPPEMENT TUMORAL, APOPTOSE 107

1. RACCOURCISSEMENT DES TELOMERES ET SENESCENCE 109
2. ECHAPPEMENT TUMORAL 112

PROBLEMATIQUE 113

HYPOTHESES ET OBJECTIFS DE L'ETUDE 117

1. MASTOCYTOSE 119
2. PAPULOSE LYMPHOMATOÏDE 123

MASTOCYTOSE : RESULTATS 125

RESULTATS I 131

IN MASTOCYTOSIS, TELOMERE SHORTENING CORRELATES WITH *KIT* MUTATIONS: A NEW APPROACH TO DETERMINE OUTCOME AND PROGNOSIS 131

RESULTATS II 157

PEDIATRIC MASTOCYTOSIS : CLINICAL PRESENTATION ON DIAGNOSIS AND EVOLUTION, A SYSTEMATIC REVIEW OF 1454 CASES 157

DE LA MASTOCYTOSE A LA PAPULOSE LYMPHOMATOIDE 179

PAPULOSE LYMPHOMATOÏDE ET REGRESSION SPONTANEE : PDGFRB, NOTCH1, TELOMERES ET TELOMERASE. 183

1. EXPRESSION DE PDGFRB PAR LES LYMPHOCYTES T CD30+ DE PAPULOSE LYMPHOMATOÏDE ET SENSIBILITE AUX INHIBITEURS DE TYROSINE KINASE 185
2. PHYSIOPATHOLOGIE DE L'EXPRESSION DE PDGFRB DANS LES LYMPHOCYTES T CD30+ DE PAPULOSE LYMPHOMATOÏDE 189
3. ETUDE DE LA REGRESSION SPONTANEE DES LESIONS DE PAPULOSE LYMPHOMATOÏDE 193
4. CONCLUSION 197
5. PATIENTS, MATERIELS ET METHODES 199

DISCUSSION GENERALE, PERSPECTIVES, CONCLUSION **209**

1. MASTOCYTOSE **211**
2. PAPULOSE LYMPHOMATOÏDE **217**
3. CONCLUSION GENERALE ET PERSPECTIVES **219**

BIBLIOGRAPHIE **221**

PUBLICATIONS ANNEXES **245**

TABLE DES ILLUSTARTIONS

FIGURES

FIGURE 1 : PRESENTATION CLINIQUE DE LA MASTOCYTOSE CHEZ 1007 ENFANTS 54

FIGURE 2 : EVOLUTION DE LA MASTOCYTOSE CHEZ 467 ENFANTS 54

FIGURE 3 : PRINCIPALES MUTATIONS DE *KIT* RETROUVEES DANS LES MASTOCYTOSES DE L'ENFANT ET DE L'ADULTE ET VOIES DE SIGNALISATION INTRACELLULAIRE ACTIVEES CORRESPONDANTES 57

FIGURE 4 : DETECTION DES DOMMAGES DE L'ADN AU COURS DU CYCLE CELLULAIRE 74

FIGURE 5 : REPARATION DE L'ADN PAR RECOMBINAISON 75

FIGURE 6 : STRUCTURE DES TELOMERES 82

FIGURE 7 : COMPOSITION MOLECULAIRE DES TELOMERES CHEZ L'HOMME 83

FIGURE 8 : PROTEINES IMPLIQUEES DANS LES SYNDROMES (MONOGENIQUES) DE DYSFONCTION DES TELOMERES 88

FIGURE 9 : RACCOURCISSEMENT TELOMERIQUE ET INSTABILITE GENETIQUE 89

FIGURE 10 : STRUCTURE DU COMPLEXE DE LA TELOMERASE 94

FIGURE 11 : EVOLUTION DE LA TAILLE DES TELOMERES EN FONCTION DU NOMBRE DE DIVISIONS CELLULAIRES ET ECHAPPEMENT TUMORAL 95

FIGURE 12 : ACQUISITION DU PHENOTYPE ALT 101

FIGURE 13 : TELOMERES DYSFONCTIONNELS ET ACTIVATION DES VOIES P53 ET RB 111

FIGURE 14 : REPRESENTATION SHEMATIQUE DE L'EVOLUTION DES MASTOCYTOSES DE L'ENFANT ET DE L'ADULTE EN FONCTION DE DEUX TYPES DE MUTATIONS DE KIT ETUDIEES 86

FIGURE 15 : REPRESENTATION SCHEMATIQUE DE LA PROTEINE TRF2 215

TABLES

TABLE 1 : MUTATIONS DE *KIT* ASSOCIEES AUX MASTOCYTOSES DE L'ENFANT ET DE L'ADULTE 55

TABLE 2 : PRESENTATION DES ENTITES PATHOLOGIQUES RETROUVEES DANS LES SYNDROMES DE DYSFONCTION DES TELOMERES AVEC FREQUENCE DES MUTATIONS GENIQUES ET MECANISMES CONDUISANT A L'ATTRITION DES TELOMERES 85

TABLE 3 : MODIFICATIONS POST-TRANSCRIPTIONNELLES DE TRF2 215

LISTE DES ABREVIATIONS

Ac : Anticorps
ADN : Acide désoxyribonucléique
AFIRMM : Association française pour les initiatives et la recherche sur le mastocyte et les mastocytoses
AKT : Murine thymoma viral oncogene (Protéine kinase B)
ALT : Alternative lenghtening of telomeres
APBs : ALT-associated PML-NBs
ARNm : Acide ribonucléique messager
BMMC : Bone marrow mast cell
CEREMAST : Centre de référence de la mastocytose
DAB : 3,3'-Diaminobenzidine
DEC : Domaine extracellulaire
DMSO : Diméthyl sulfoxide
DNAse I : désoxyribonucléase I
DPT : Domaine phosphotransférase
FISH : Fluorescent in situ hybridation
HDF : Human dermal fibroblast
HTERC : Human telomerase RNA component
HTERT : Human telomerase reverse transcriptase
Kb : Kilobases
NHEJ : Non-homologous end joining
OMS : Organisation Mondiale de la Santé
Pb : paire de base
PBS : Phosphate buffer saline
PI3K : Phosphatidyl inositol 3 kinase
PML-NBs : Promyelocytic leukaemia nuclear bodies
Q-TRAP : Quantitative telomere repeat amplification protocol
ROS : Reactive oxygen species
RTA : Relative telomerase activity
RTL : Relative lenght telomere
RT-PCR : Reverse transcriptase polymerase chain reaction
SCF : Stem cell factor
SDS : Sodium dodecyl sulfate
SVF : Sérum de veau fœtal
STAT : Signal transducer and activator of transcription
TBST ou TTBS : Tris buffer saline with tween
WT : Wild type

AVANT PROPOS

Il existe des tumeurs spontanément régressives. Ces tumeurs sont le plus souvent de « bas grade » histologique. La première hypothèse évoquée lors la régression tumorale spontanée est l'erreur diagnostique. Après relecture du dossier histologique et biologique et confirmation diagnostique, le suivi évolutif démontre que certains « cancers » ont effectivement la caractéristique de régresser spontanément, sans traitement. Peu de données fondamentales permettent d'expliquer et de démontrer la régression. En 1990, Challis et al ont publié une méta-analyse des publications du XXe siècle ; sans retrouver de démonstration scientifique et fondamentale expliquant la régression (Challis and Stam, 1990).

La mastocytose et la papulose lymphomatoïde sont des hémopathies myélo- et lymphoprolifératives clonales se manifestant principalement par des lésions cutanées. Le plus souvent, la mastocytose peut régresser spontanément chez l'enfant alors que l'adulte présente une pathologie chronique. Les lésions de papulose lymphomatoïde régressent spontanément sans traitement, et sans distinction d'âge. Il existe pour ces deux pathologies une « transformation » possible en sarcome ou leucémie à mastocytes pour la mastocytose, et en lymphome pour la papulose lymphomatoïde. Pour ces deux pathologies, il n'existe pas de facteur prédictif de régression ou d'évolution agressive.

L'objectif de ce travail de thèse est d'étudier la biologie des télomères et de la télomérase dans ces pathologies spontanément régressives, faisant suite, pour la partie mastocytose au projet de thèse soutenue par le Dr S. Georgin-Lavialle. Le travail sur la papulose lymphomatoïde est original et les résultats sont préliminaires.

Après les rappels introductifs, les résultats sont présentés sous formes d'un article original et d'une revue de la littérature pour la partie sur la mastocytose. Les résultats du travail sur la papulose lymphomatoïde sont présentés dans le texte. A la fin du manuscrit, après le chapitre de « conclusion générale et perspectives », sont présentés les articles publiés ou en cours de publication sur la mastocytose.

INTRODUCTION GENERALE

PROLIFERATION TUMORALE ET REGRESSION SPONTANEE

1. PARADOXE : PATHOLOGIES TUMORALES SPONTANEMENT REGRESSIVES

1.1. TUMEURS NEUROLOGIQUES

Les tumeurs pédiatriques d'origine neurologique forment un groupe hétérogène de tumeurs solides responsables d'une importante morbidité et mortalité en onco-pédiatrie. Certaines présentent cependant la caractéristique de régresser spontanément comme le neuroblastome de stade IVs (Evans et al., 1980) ou encore certains gliomes pédiatriques de bas grade (Schmandt SM, et al., 2000). Chez les adultes, les gliomes de bas grade évoluent souvent vers la progression ou la transformation en gliomes de haut grade (McCormack et al., 1992) (Watanabe et al., 1997). Dans ces tumeurs, bien que la physiopathologie ne soit pas clairement expliquée, le métabolisme des télomères semble être impliqué. En effet, la longueur des télomères est maintenue au cours du temps uniquement chez les patients avec des tumeurs agressives et récidivantes (Tabori et al., 2006). L'activité diminuée de la télomérase est un facteur prédictif de survie dans les épendymomes intra-crâniens (Tabori et al., 2006). De même pour la surexpression de la sous-unité hTERT dans les tumeurs neuro-ectodermiques (Didiano et al., 2004). Enfin, deux équipes ont rapporté l'efficacité de molécules anti-télomérase sur des lignées tumorales issues de neuroblastomes et de tumeurs neuro-ectodermiques (Didiano et al., 2004) (Binz et al., 2005) (Maris et al., 2007).

Les paragangliomes de la tête et du cou (Hammer et al., 2012) ne sont habituellement pas décrites comme régressives, cependant, un cas de régression unilatérale post-chirurgie controlatérale a été publié, sans chimiothérapie adjuvante, sans récidive.

Au total, pour les tumeurs neurologiques pédiatriques régressives, il semblerait que le raccourcissement des télomères et/ou l'absence de maintien de leur longueur soient responsables des régressions, conséquence probable d'une sénescence proliférative des cellules tumorales.

1.2. TUMEURS SOLIDES : EXEMPLE DES TUMEURS DU PANCREAS

Herreros-Villanueva *et al* (Herreros-Villanueva *et al*., 2012) mettent en avant les erreurs diagnostiques avec les pancréatites auto-immunes pouvant mimer la symptomatologie carcinomateuse. Dans cette revue, les auteurs signalent peu de cas documentés de régression spontanée d'adénocarcinome pancréatique. Et un seul cas de régression complète a été rapporté chez un garçon de 14 ans atteint

d'une tumeur pseudo-papillaire du pancréas avec métastases hépatiques, sans traitement après un suivi de 13 ans (Yoon and Lim, 2012).

Balzer et al (Balzer and Ulbright, 2006) ont rapporté en 2006 une importante série de tumeurs germinales spontanément régressives également appelées « burned out » séminomes.

Aucune étude scientifique et fondamentale n'a été effectuée sur ces cas dont les évolutions sont imprévisibles. L'accent est mis le plus souvent sur les erreurs diagnostiques et les proliférations plasmocytaires à IgG4 dans les pancréatites auto-immunes.

1.3. TUMEURS VASCULAIRES

Les hémangioblastomes sont des tumeurs bénignes sporadiques qui, dans 20 à 30% des cas, sont associées au syndrome de Von Hippel Lindau (VHL). Un seul cas de régression de deux lésions après chirurgie exérèse d'une troisième lésion a été publié (Lindvall and Brännström, 2008). La physiopathologie de la régression n'a pas été évoquée. En 1997, Benjamin *et al* (Benjamin and Keshet, 1997) ont mis en évidence dans un modèle murin la dépendance au VEGF des tumeurs « hémangioblastome-like ». Il n'existe à ce jour pas de corrélation directe entre le VEGF/VEGF récepteur et la régression spontanée de ces tumeurs. Néanmoins, une régulation négative de VHL sur l'expression de VEGF a été décrite (Siemeister *et al*., 1996).

1.4. TUMEURS HEMATOLOGIQUES

Les leucémies transitoires sont des formes particulières de leucémies mégacaryoblastiques survenant chez les enfants atteints de trisomie 21 et disparaissant le plus souvent spontanément dans les 3 premiers mois de vie (Zipursky, 2003). Une activité télomérasique a été retrouvée dans les cellules leucémiques de leucémie mégacaryocytaire non régressives, mais pas dans les formes bénignes retrouvées au cours de la trisomie 21 (Holt et al., 2002). C'est la seule explication physiopathologique connue à ce jour et elle est relativement incomplète (Gamis and Smith, 2012).

Par ailleurs, plusieurs cas de leucémie lymphoïde chronique / lymphome lymphocytique (LLC) ont été décrits et documentés (Herishanu *et al*., 2012). Il s'agit toujours de LLC de bas grade, suivies sans traitement parfois jusqu'à 15 ans après le diagnostic. De rares cas de rémissions sont associés à la prise de vérapamil (inhibiteur calcique) (Berrebi et al., 1994), de vaccination contre la variole (1978) (Hansen and Libnoch, 1978) ou de prise d'extrait de thé vert (Shanafelt *et al*., 2006)… Del Guidice *et*

al (Del Giudice *et al*., 2009) ont étudié le transcriptome de 9 cas ayant tous régressé, et ont montré notamment que la voie du BCR était surexprimée dans les LLC régressives.

Les tumeurs sarcomateuses en hématopathologie sont rares et souvent de mauvais pronostic. Le sarcome à cellules dendritiques folliculaires est reconnu comme d'évolution lente mais plusieurs études soulignent la potentielle agressivité de cette entité. D'autre part, De Leon-Caces *et al* (De Leon Caces *et al*., 2012) ont récemment publié un cas de régression d'une masse résiduelle après exérèse incomplète de la tumeur.

La mastocytose et la papulose lymphomatoïde sont développées aux chapitres suivants.

2. PHYSIOPATHOLOGIES ET HYPOTHESES DE REGRESSION

Les cas bien documentés de néoplasies spontanément régressives sont nombreux. Il s'agit principalement de pathologies « de bas grade » mais dont le potentiel oncogénique est prouvé biologiquement et histologiquement et reconnu dans la classification des tumeurs de l'Organisation Mondiale de la Santé. De nombreuses hypothèses sont soulevées et débattues et des études transcriptomiques ou protéomiques ont été réalisées mettant surtout en évidence des profils inflammatoires cytokiniques particuliers favorisant la régression tumorale.

Récemment, une étude de protéomique pour un sous-type de neuroblastomes régressifs montre (Yu et al., 2011) une inhibition du métabolisme des Rho-GTPase *via* la surexpression des Rho-GDI (RhoGDP-dissociation inhibitor 1). Précédemment pour cette même pathologie, une étude de transcriptome a révélé une surexpression d'hTERT dans les neuroblastomes de mauvais pronostic et une surexpression des gènes associés à l'apoptose dans les tumeurs régressives (Hiyama et al., 2004; Kamei et al., 2009; Onitake et al., 2009). Néanmoins, aucune étude fondamentale n'a confirmé ces données.

Chez le chien, une pathologie vénérienne tumorale transmissible est caractérisée par sa constante régression spontanée. Chiang et al (Chiang et al., 2013) ont récemment étudié le profil d'expression génique de ces tumeurs, en comparant les profils en phase de prolifération (TGF**β**+) et en phase de régression (IL6+ et voie Th17+). Schématiquement, d'une part l'IL6 antagonise l'effet du TGF**β,** et d'autre part la voie Th17 favorise une réponse auto-immune participant à la réponse anti-tumorale et à la régression spontanée.

Chez le rat, dans un modèle de tumeur hépatique spontanément régressive (Buijs *et al*., 2012), les auteurs soulignent l'importance de l'environnement cytokinique et de la réponse immune anti-tumorale.

La compréhension de la réponse immune anti-tumorale n'est pas toujours évidente. Pour exemple, les lymphocytes T régulateurs sont associés au bon pronostic dans certains lymphomes mais les études sont contradictoires (Lindqvist and Loskog, 2012). Dans les tumeurs solides ils sont au contraire plutôt associés à un mauvais pronostic (Facciabene *et al*., 2012).

« Chirurgicalement », il existe de nombreux cas publiés de cancers ayant régressé après biopsie chirurgicale à visée diagnostique, et/ou après exérèse de la tumeur primitive « entrainant » la régression spontanée des métastases (Val-Bernal *et al*., 2011) (Yagi *et al*., 2009; von Eckardstein *et al*., 2010; Harimoto *et al*., 2012). Ces données intéressantes mais peu approfondies, soulèvent ainsi de nombreuses questions notamment sur l'existence d'une cellule souche tumorale unique et de sa niche, essentielle à sa survie et à la croissance tumorale ?

Des étiologies « vasculaires » sont évoquées. De nombreux cas de phéochromocytomes régressifs ont été publiés. Ces régressions survenaient après un épisode hypertensif majeur entrainant la nécrose tumorale, authentifiée après exérèse chirurgicale (Delaney and Paritzky, 1969; Suzuki *et al*., 1984; Terai *et al.*, 1989; Zanin *et al.*, 1993).

Enfin, de nombreuses tumeurs sont développées après stimulation antigénique chronique, notamment les lymphomes. A l'inverse la sur-stimulation antigénique au décours d'une pathologie néoplasique a été associée à la régression tumorale (Hansen and Libnoch, 1978; Maywald *et al.*, 2004).

Ainsi, nous avons choisi d'explorer le rôle des télomères et de la télomérase au cours des régressions des lésions cutanées de mastocytose et de papulose lymphomatoïde.

APPLICATION A LA PATHOLOGIE HEMATOLOGIQUE MYELOÏDE : EXEMPLE DE LA MASTOCYTOSE

L'Association Française pour les Initiatives et la Recherche sur le Mastocyte et les Mastocytoses (AFIRMM, 1999) et le CEntre de REférence des MASTocytoses (CEREMAST, 2008), ont recensé et pris en charge plus de 4000 patients atteints de mastocytose. Ces centres ont permis le recueil et l'étude de nombreux prélèvements sanguins, médullaires et cutanés, nécessaires aux différentes études scientifiques menées pour une meilleure compréhension et la recherche d'un traitement optimal de la maladie.

La mastocytose se caractérise par l'accumulation de mastocytes dans différents organes. Les organes les plus fréquemment atteints au cours des mastocytoses systémiques sont la peau (60-95 %), l'os (90 %), le foie (60 %), la rate (50 %) et le tube digestif. Elle touche préférentiellement les sujets caucasiens, sans prépondérance de sexe. C'est une maladie sporadique, néanmoins de rares cas familiaux ont été rapportés (Chang *et al.*, 2001).

1. LE MASTOCYTE

Le mastocyte a été décrit pour la première fois en 1878 par Paul Ehrlich (Thesis. Leipzig University; Beiträge zur Theorie und Praxis der histologischen Färbung. 1878) (Beaven, 2009). C'est une cellule mononucléée mesurant 8 à 20 µm de diamètre de forme ronde, ovalaire ou fusiforme, au noyau arrondi et central, au cytoplasme basophile et granuleux. Ces granulations métachromiques denses mesurent 0,3 à 1,5 µm de diamètre et sont colorées en violet par le Giemsa ou le bleu de toluidine. Elles facilitent l'identification des mastocytes. Elles sont peu nombreuses ou absentes en cas de dégranulation spontanée ou provoquée (Travis *et al.*, 1988) (Lennert and Parwaresch, 1979). Ces granulations intra-cytoplasmiques contiennent de nombreux médiateurs, les principaux étant l'histamine, l'héparine et la tryptase. Les mastocytes, présents en quantité variable dans tous les tissus (derme, foie, tube digestif, péritoine, moelle osseuse, ganglion, rate) se situent préférentiellement en périphérie des vaisseaux et des nerfs (Parwaresch *et al.*, 1985).

Les mastocytes dérivent de cellules souches pluripotentes hématopoïétiques qui se différencient en précurseurs mastocytaires CD34- CD117+. Ces précurseurs mastocytaires médullaires passent dans le sang puis sous l'influence de chimiokines et cytokines (IL-6, IL-10, SCF), colonisent les tissus où s'achève leur différenciation en mastocytes matures (Kitamura *et al.*, 1993) (Agis *et al.*, 1993) (Kirshenbaum *et al.*, 1992, 1994; Rottem *et al.*, 1994).
En libérant certains médiateurs, le mastocyte participe à différents processus biologiques : hypersensibilité immédiate, réponse inflammatoire anti-parasitaire, réponse inflammatoire anti-tumorale, cicatrisation, fibrose, angiogenèse (Schwartz, 2002). Certains médiateurs préformés tels que

l'histamine ou la tryptase sont libérés lors de la dégranulation (Lortholary *et al*., 1991). D'autres médiateurs, dits néo-synthétisés, ne sont formés qu'après activation du mastocyte comme les leucotriènes B4 et C4, le facteur d'activation des plaquettes et certaines cytokines et chimiokines (IL-3, IL-4, IL-5, IL-6, IL-8, GM-CSF et TNF alpha). La dégranulation des mastocytes peut résulter de deux mécanismes distincts (Lortholary *et al*., 1991) : immunologique (immunoglobulines et certaines fractions du complément (C3a, C4a, C5a)) ; non immunologiques (aliments, médicaments, stimulations physiques ou émotionnelles) (Marrache *et al*., 2003).

2. LE RECEPTEUR AU SCF : SCF-R /C-KIT / CD117

Le stem cell factor (SCF) est la principale cytokine impliquée dans la mastocytopoïèse (Valent *et al*., 1992; Valent and Bettelheim, 1992; Mitsui *et al*., 1993; Valent et al., 1994). C-Kit (CD117) est son récepteur. Chez la souris, l'invalidation de ces deux gènes conduit à une absence de mastocytes. C-kit est un récepteur transmembranaire de type III, appartenant à la famille des tyrosine-kinases, dérivé du proto-oncogène *KIT* localisé sur le chromosome 4q12. Il est exprimé dans divers types cellulaires (Valent and Bettelheim, 1992) tels que les progéniteurs hématopoïétiques, les mélanocytes, les cellules germinales et les cellules interstitielles de Cajal (cellules pace maker de la couche musculaire lisse circulaire interne du tube digestif) (Mcniece and Briddell, 1995), mais les mastocytes sont les seules cellules hématopoïétiques qui expriment c-Kit tout au long de leur différenciation (Valent, 1995). C-Kit comporte un domaine kinase 1 juxta-membranaire, site de liaison de l'ATP, et un domaine kinase 2, site de l'activité phospho-transférase. La liaison du SCF à c-Kit provoque sa dimérisation et sa phosphorylation. Il s'ensuit alors une activation des voies Ras - MAP kinase, Src kinase, STAT et PI3 kinase/AKT, permettant la migration, la prolifération, la survie et l'activation des mastocytes (Linnekin, 1999).

3. CLASSIFICATION DES MASTOCYTOSES

On distingue classiquement deux types de mastocytoses : la forme cutanée pure et la forme systémique.

La mastocytose cutanée pure est une maladie essentiellement pédiatrique, débutant le plus souvent avant l'âge de 2 ans, au cours de laquelle les mastocytes infiltrent la peau. Une récente méta-analyse regroupant plus de 1400 cas publiés depuis 1950 (C. Méni et al. Manuscrit voir chapitre résultats II) montre qu'il s'agit dans près de 70% des cas d'un urticaire pigmentaire. Les mastocytomes représentent près de 21% des cas, les mastocytoses cutanées diffuses sont plus rares, 6% des cas (***Figure 1***). La mastocytose cutanée pure a tendance à régresser naturellement et sans traitement. En effet, dans près de 78% des cas la symptomatologie régresse partiellement ou totalement après un suivi évolutif médian de 7 ans et jusqu'à 15 et 20 ans pour 2 séries. Cependant, chez l'enfant, dans 3% des cas, la mastocytose évolue vers une pathologie agressive ou systémique (***Figure 2***).

Pardanani A. (Pardanani, 2012) a récemment publié un état des lieux des mastocytoses. **Les mastocytoses systémiques (SM, systemic mastocytosis) forment un groupe hétérogène de pathologies chroniques essentiellement de l'adulte** (âge moyen au diagnostic : 60 ans) avec accumulation de mastocytes dans un ou plusieurs organes (moelle, foie, rate, tube digestif, os). Le plus souvent (près de 50% des cas), la pathologie est indolente (ISM, indolent SM), les traitements sont symptomatiques luttant contre la libération des médiateurs mastocytaires, les progressions sont rares et les patients ont une survie identique à la population générale du même âge.

La deuxième entité la plus fréquente (environ 40% des cas) est la mastocytose associée à une hémopathie clonale non mastocytaire : myélodysplasie, syndrome myéloprolifératif, de rares lymphomes et myélomes ont été décrits (SM-AHNMD, SM-associated with a clonal hematologic non-mast cell lineage disease). La survie globale est largement diminuée, 24 mois, et parfois inférieure en fonction de l'hémopathie associée.

La troisième entité est la forme agressive (ASM, aggressive systemic mastocytosis). Elle représente environ 10% des cas L'infiltration mastocytaire s'accompagne d'un défaut de fonctionnement de l'organe atteint, associée à des cytopénies et une organomégalie. La survie globale, légèrement supérieure à la forme SM-AHNMD, est de 41 mois.

Enfin, il existe deux formes particulièrement agressives, les leucémies et les sarcomes mastocytaires. Ces pathologies ont une survie dramatique de l'ordre de 2 mois, à l'heure actuelle aucun traitement n'a montré d'efficacité supérieure.

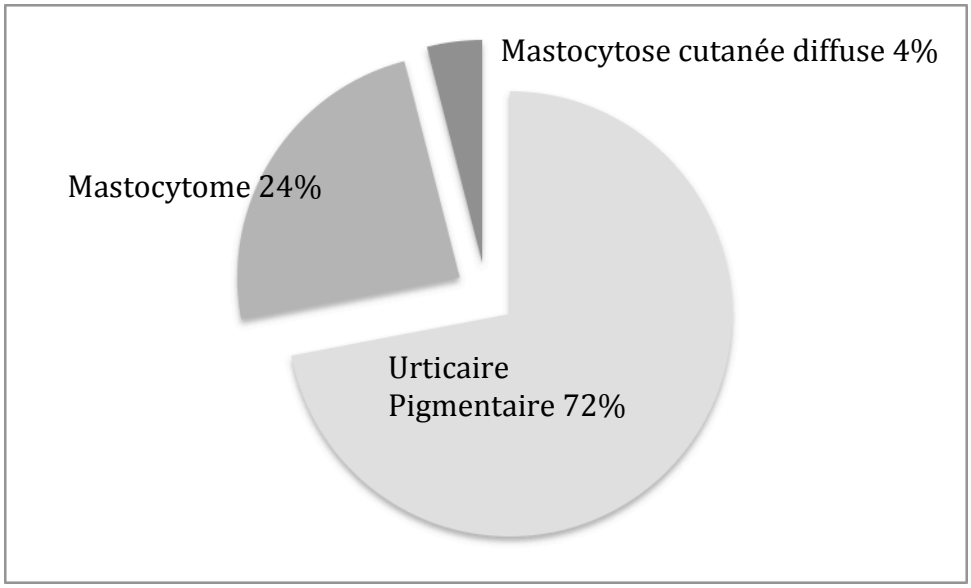

Figure 1 : Présentation clinique de la mastocytose chez 1007 enfants (Adapté de C. Méni et al manuscrit chapitre résultats II).

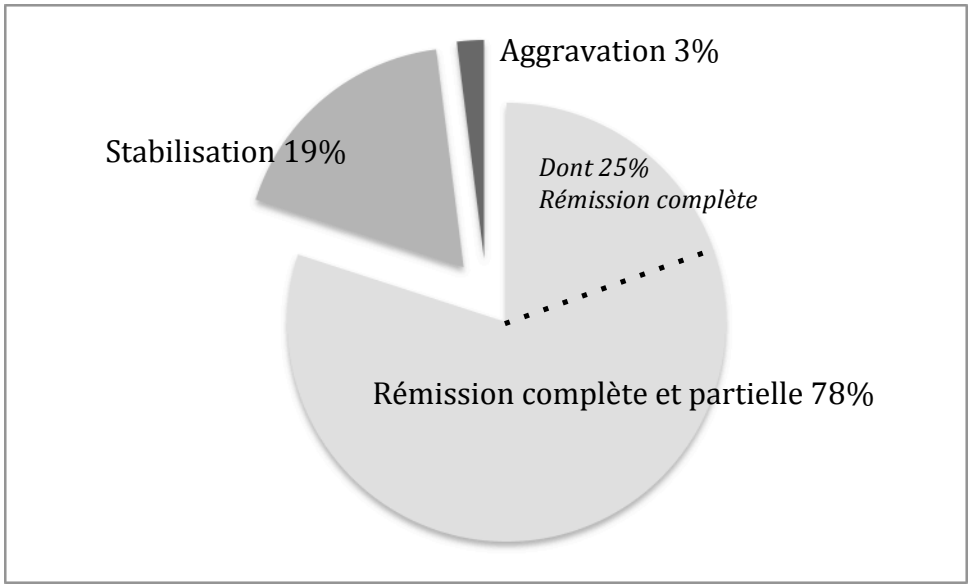

Figure 2 : Evolution de la mastocytose chez 467 enfants (Adapté de C. Méni et al manuscrit voir chapitre résultats II).

3.1 PHYSIOPATHOLOGIE

Les mutations activatrices de *KIT* (***Table 1***) sont associées à plus de 70% des mastocytoses de l'adulte (exon 17) et près de 85% des mastocytoses de l'enfant (Furitsu *et al.*, 1993; Tsujimura, 1996; Longley *et al.*, 2001; Bodemer *et al.*, 2010). Ainsi, l'activation constitutive de c-Kit permet la différenciation, la migration et l'accumulation des mastocytes dans les différents tissus (Akin and Metcalfe, 2004). De plus, Georgin-Lavialle *et al* ont constaté que l'expansion anormale des précurseurs mastocytaires sanguins CD34-/c-Kit+ était quantitativement corrélée à l'agressivité de la maladie.

	***KIT* WT**	***KIT* muté autre que D816x**	***KIT* D816x**
Enfants	**14%**	**44%**	**42%**
Adultes	**21%**	**2%**	**77%**

Table 1 : Mutations de *KIT* associées aux mastocytoses de l'enfant (n=50) (Bodemer et al., 2010) **et de l'adulte (n=114)** (Lanternier et al., 2008)

Les données de l'AFIRMM actualisée sur 115 patients, indiquent que **34,78% des enfants présentent une mutation de l'exon 17** (D816I (n=2), D816V (n=35), D816Y (n=3)), **39,14% présentent une mutation des exons 8 à 11** (prédominance des mutations Del419Asp (n=19), Ins6 502-503 (n=6), K509I (n=6)). Les enfants ne présentant **pas de mutation de *KIT* représentent 26,09% des cas** (n=30).

La mutation de *KIT* D816V la plus fréquemment retrouvée chez l'adulte et chez près d'un tiers des enfants, touche le domaine phospho-transférase (PTD) à activité tyrosine kinase. Située dans la zone catalytique de la tyrosine kinase, elle est naturellement résistante à l'imatinib mésylate (Akin et al., 2004) (Frost et al., 2002). L'AFIRMM retrouve la mutation D816V dans 85% des cas des formes systémiques et 70% des formes cutanées pures. Cette fréquence n'est pas augmentée dans les formes agressives. Il existe d'autres mutations codant pour le domaine catalytique de c-Kit : D815K, D816Y, insVI815-816, D816F, D816H, D820G, mais ces dernières sont rares et aboutissent également à une activation constitutive du récepteur. Les mutations dans le domaine juxta-membranaire de c-Kit sont rarement décrites.

Parmi les formes pédiatriques, la plupart des études retrouvent la mutation D816V de façon « minoritaire ». Sa présence serait associée aux formes systémiques. Chez l'enfant, dans plus de 75%, *KIT* est muté (***table 2 et données actualisées***) et dans près de 40% des cas dans un domaine autre que l'exon 17, surtout les exons 8 et 9 codant pour le domaine extracellulaire (ECD) de c-Kit : insertions (insFF419), délétions (D419), délétion-insertions (D417-419insY), duplications en tandem (ITD SA501-502, ITD AY502-503, ITD NFAF505-508 etc.), et mutations non sens (D816V, D816Y, D816I, C443Y, S476I, K509I, D572A, M541L). Ces mutations induisent comme la mutation D816V une autophosphorylation constitutive du récepteur, en activant une signalisation intracellulaire différente de la mutation D816V (Yang et al., 2010). Comme illustré dans la ***figure 3***, toutes les mutations de *KIT* activent la voie Stat/SRC, tandis que les mutations ECD activent surtout la voie Akt. De plus, les mutants ECD ont une activité proliférative et « transformante » supérieure à celle des mutants PTD qui présentent surtout une différenciation mastocytaire (Yang et al., 2010).
Les formes particulières de mastocytose associée à une leucémie myéloïde à éosinophiles sont associées à un réarrangement de FIP1L1 et PDGFRα et moins fréquemment PDGFRβ.

Par ailleurs, d'autres mutations oncogéniques ont été associées à la mastocytose. Les mutations de *TET2* sont associées préférentiellement aux mastocytoses agressives. Dubreuil et al ont montré que l'inactivation de TET2 augmentait la prolifération et la survie des mastocytes D816V. Des mutations de *N-RAS* ont également été décrites (Tefferi et al., 2009) (Guo et al., 2005; Wilson et al., 2011; Soucie et al., 2012).

Enfin, concernant l'évolution particulière de certaines mastocytoses pédiatriques en sarcomes mastocytaires ou en leucémies à mastocytes, sur 11 cas décrits dans la littérature d'évolution maligne chez l'enfant, 8 ont été génotypés avec des mutations préférentiellement retrouvées au niveau des exons 8 à 11, et aucune dans l'exon 17.

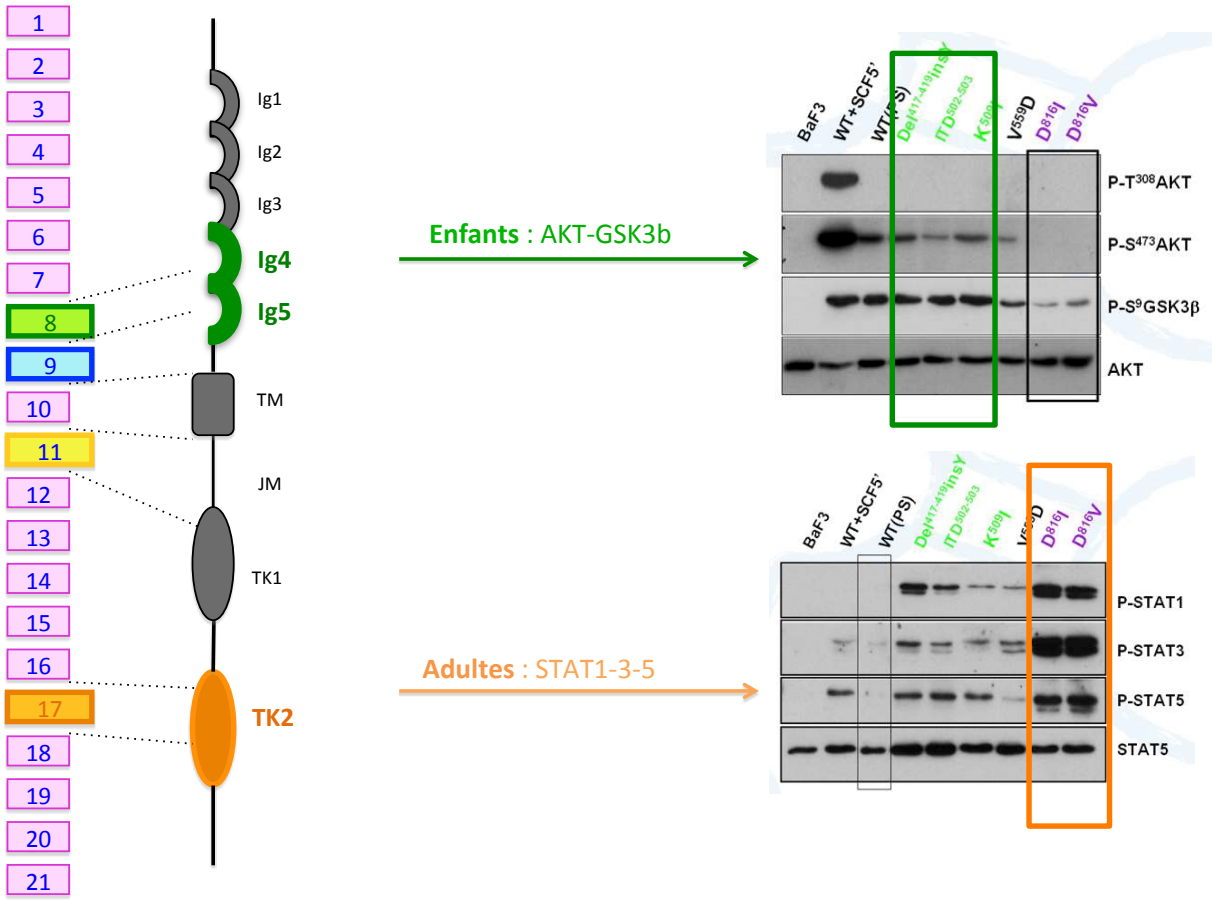

Figure 3 : Principales mutations de *KIT* retrouvées dans les mastocytoses de l'enfant et de l'adulte et voies de signalisation intracellulaire activées correspondantes, adaptée de P. Dubreuil *et al.* (Yang et al., 2010)

Les mutations de *KIT* entraînent une activation constitutive du récepteur. Les mutations retrouvées dans les exons 8 à 11 (domaines extracellulaire et juxta-membranaire) entrainent une activation de la voie Akt. Au contraire, les mutations de l'exon 17, activent surtout la voie Stat (Etudes menées sur cellules murines Baf3).

3.2. MANIFESTATIONS CLINIQUES

Les signes cliniques des mastocytoses sont la conséquence de la dégranulation mastocytaire et/ou de l'infiltration mastocytaire. Les manifestations cliniques sont hétérogènes et ressenties de diverse manière par les patients. Elles sont parfois responsables d'un handicap marqué avec retentissement socio-professionnel. Ainsi dans une étude de l'AFIRMM réalisée en 2008 et portant sur plus de 300 patients, 70% d'entre eux s'estiment handicapés par leur maladie dont 25% sévèrement (Hermine et al., 2008). Il n'y a pas de corrélation entre ce handicap et (1) la masse mastocytaire, (2) l'agressivité de la maladie, (3) le taux de tryptase sérique, (4) les différentes mutations de *KIT*.

Tous les organes peuvent être atteints (Travis et al., 1988) :

- **la peau** avec le plus souvent un urticaire pigmentaire, mais aussi de rares cas d'atteintes cutanées diffuses (Kiszewski et al., 2004),

- le tube digestif avec des douleurs abdominales dans près d'un tiers des cas, ainsi que des nausées et des vomissements,

- le foie est fréquemment atteint avec dans un tiers des cas un bilan biologique perturbé et une hépatomégalie,

- les os et les muscles : douleurs osseuses dans près de 20% des cas ou douleurs diffuses ostéo-musculaires sans lésion associée, arthralgies 10%, association à des images radiologiques dans près de 60% des cas,

- le système nerveux central est moins fréquemment atteint. Cependant ces atteintes sont probablement sous-évaluées et le système nerveux central est également infiltré par des mastocytes. Les atteintes psychologiques (Moura et al., 2011, 2012) sont présentes dans 60% des cas : syndrome anxio-dépressif, irritabilité et comportement agressif, baisse de la libido pour 50% des patients, trouble de concentration, l'asthénie parfois handicapante. De rares accidents vasculaires cérébraux ont été décrits (Larroche et al., 2005),

- le coeur avec infiltration mastocytaire des trois tuniques du cœur (Fain et al., 2005) entrainant des syndromes d'insuffisance cardiaque,

- les poumons avec des lésions de fibrose pulmonaire dans environ 15% des cas, des troubles mictionnels et des atteintes inflammatoires de la vessie

Enfin, le risque « aigu » pour le patient atteint de mastocytose est l'anaphylaxie (anesthésie générale, venin d'hyménoptère). Une étude espagnole du REMA (réseau espagnol de la mastocytose) (González

de Olano et al., 2007) portant sur 210 patients, a montré que les symptômes allergiques authentifiés par la présence d'IgE spécifiques sont présents dans près de 25% des cas et 22% des patients présentent une anaphylaxie, avec un sexe ratio de 1,6 homme /1 femme pour l'allergie et 2,6 hommes / 1 femme pour l'anaphylaxie.

3.3. TRAITEMENT

La mastocytose nécessite une adaptation thérapeutique pour chaque patient en fonction des manifestations cliniques présentées (Valent et al., 2010).

Le principal traitement des formes systémiques indolentes est symptomatique par anti-histaminique (antagoniste des récepteurs à l'histamine) ; certains symptômes digestifs peuvent être traités par inhibiteurs de la pompe à protons. Les allergies peuvent requérir une corticothérapie et l'anaphylaxie une prise en charge en service de réanimation.

Les traitements chimiothérapeutiques sont indiqués dans les formes systémiques agressives afin de contrôler la « prolifération » et l'accumulation mastocytaire : interféron alpha, 2CdA, PKC412, Dasatinib. Ces traitements peuvent également bloquer la sécrétion d'histamine IgE dépendante. La réponse thérapeutique peut être complète, partielle ou nulle.

Des poly-chimiothérapies sont utilisées dans les formes très agressives comme les leucémies et les sarcomes, mais l'efficacité est limitée et le pronostic très réservé.

4. CHEZ L'ANIMAL

4.1. MASTOCYTOME DU CHIEN

Les tumeurs mastocytaires du chien sont classées histologiquement en deux groupes : bas grade et haut grade histologique, selon la classification de Kiupel (Kiupel et al., 2011). Cette classification est plus simple et reproductible que celle de Patnaik (Patnaik et al., 1984). Dans une récente étude, Takeuchi et al (Takeuchi et al., 2013) ont démontré que plus de 70% des tumeurs mastocytaires du chien étaient associées à une mutation de KIT. De plus, les mutations ITD de l'exon 11 sont plus fréquemment associées à des tumeurs classées de « haut grade ». Chez le chien, la survie est significativement diminuée lorsque *KIT* est muté comparé au groupe non muté, et les cas avec une

mutation ITD de l'exon 11 ont une survie encore plus faible que les autres cas mutés. Ces mutations sont également activatrices de c-Kit, comme chez l'homme (Letard et al., 2008).

4.1. MASTOCYTOSE DU CHAT

Les tumeurs mastocytaires sont très fréquentes chez le chat (Miller et al., 1991) et souvent multiples. Leur particularité évolutive est assez semblable à la mastocytose humaine. En effet, la plupart des lésions peuvent régresser spontanément, alors que certaines lésions sont évolutives et fatales (B. P. Wilcock, 1986; Litster and Sorenmo, 2006). Des formes systémiques sont également décrites (Lepri et al., 2003). Les études histo-pathologiques ne révèlent pas de corrélation entre la morphologie et le pronostic, seule la présence de mitoses est discriminante (Johnson et al., 2002; Webster et al., 2007; Sabattini and Bettini, 2010). Comme chez le chien, une équipe italienne (Sabattini et al., 2013) vient de publier récemment l'incidence des mutations de *KIT* chez 24 chats (Isotani et al., 2010). Les mutations sont relativement identiques à l'homme, touchant les exons 6, 8, 9 et 11. Elles sont retrouvées dans 56% des cas touchant préférentiellement les exons 8 et 9. A noter, chez le chat, plusieurs mutations de *KIT* peuvent être retrouvées à partir de biopsies cutanées de site différent mais d'un même animal. Les mutations ne sont pas corrélées à l'évolution. Les mastocytoses avec KIT muté sont sensibles à l'Imatinib (Isotani et al., 2010).

APPLICATION A LA PATHOLOGIE HEMATOLOGIQUE LYMPHOÏDE : EXEMPLE DE LA PAPULOSE LYMPHOMATOÏDE

1. DEFINITION

Les lympho-proliférations primitives cutanées T CD30+ représentent 30% des lymphomes T cutanés, soit la deuxième entité la plus fréquente après le mycosis fongoïde (50%). Elles regroupent les lymphomes anaplasiques primitifs cutanés (C-ALCL) et la papulose lymphomatoïde (PL) (Campo et al., 2008).

2. DIAGNOSTIC

Le diagnostic de PL est suspecté à l'examen clinique mais nécessite des investigations complémentaires : examen histologique, immunohistochimique et recherche d'une clonalité lymphoïde T en biologie moléculaire. C'est un « faisceau » d'arguments cliniques, histologiques et moléculaires qui conduira au diagnostic de PL.

La PL est une pathologie chronique, récurrente, dont les lésions cutanées sont spontanément résolutives. Elle survient chez l'adulte d'âge moyen (45 ans) et touche préférentiellement les hommes (sexe ratio 2-3:1). Elle se déclare rarement chez l'enfant. Les lésions cutanées sont le plus souvent de petite taille et multiples, de type papuleuses et/ou papulo-nécrotiques. Elles sont parfois peu nombreuses, uniques ou nodulaires. Elles prédominent sur le tronc et les extrémités, et disparaissent le plus souvent spontanément en 3 à 12 semaines. La PL n'est pas considérée comme une pathologie tumorale maligne, cependant, elle présente un réarrangement clonal du TCR dans près de 60% des cas. De manière non exceptionnelle, dans 10 à 20% des cas, elle peut précéder, s'associer ou suivre un lymphome (mycosis fongoïde, lymphome anaplasique cutané ou lymphome de Hodgkin) (Bekkenk et al., 2000). Il existe donc deux groupes de patients se distinguant par leur évolution clinique : 1) les patients atteints d'une pathologie chronique, récurrente et spontanément résolutive. La fréquence des récurrences est variable chez un même patient et d'un patient à l'autre. 2) Les patients dont l'histoire de la maladie est marquée par l'évolution d'un ou plusieurs lymphomes, clonalement rattachés à la papulose préexistante (Kadin, 2006). Peu de cas de lymphomes associés à une papulose lymphomatoïde sont décrits chez l'enfant (Nijsten et al., 2004).

3. HISTOLOGIE

Le diagnostic histologique de la PL est parfois difficile et il faut y penser. En effet, il existe dans le derme superficiel une prolifération lymphoïde faite de grandes cellules atypiques de phénotype T CD4+ (90% cas) et CD30+, accompagnée d'un infiltrat inflammatoire plus ou moins important. Parfois les cellules tumorales sont dispersées au sein d'un infiltrat inflammatoire prédominant. Il existe cinq types histologiques décrits : type A, type B, type C. (Bekkenk et al., 2000; Willemze et al., 2005), et récemment les papuloses CD8+ type D et E.

- Le type A est le plus fréquent (80% des cas). Il s'agit d'une prolifération cellulaire dense, comportant de grandes cellules dispersées ou regroupées en amas, associées à un important infiltrat inflammatoire polymorphe (lymphocytes, polynucléaires neutrophiles ou éosinophiles).

- Le type B est plus rare et représente moins de 10% des cas. La prolifération cellulaire est faite de cellules atypiques de taille petite à moyenne. Il est possible d'observer un épidermotropisme, similaire au mycosis fongoïde, et l'infiltrat inflammatoire associé est le plus souvent discret.

- Le type C représente environ 10% des cas de PL, l'infiltration tumorale est diffuse, faite de plages de grandes cellules monomorphes au noyau cérébriforme, l'infiltrat inflammatoire associé est minime (Willemze et al., 2005).

- De rares cas de papuloses lymphomatoïdes de phénotype T CD8 ou NK ont été rapportés (Flann et al., 2006; Magro et al., 2006) et récemment les types D et E ont été décrits. Pour le type D, la présentation clinique est celle d'une papulose lymphomatoïde de phénotype T CD30+ CD8+ cytotoxique et il existe des lésions d'épidermotropisme (Saggini et al., 2010) (Cardoso et al., 2012). Le type E a une présentation clinique particulière avec des lésions cutanées ulcérées et nécrotiques, le phénotype est T CD30+ CD8+ et il existe des images d'angio-invasion et d'angio-destruction (Kempf et al., 2013).

La distinction de ces différents types histologiques est sans corrélation avec le pronostic, la régression, la chronicité, l'âge, le sexe ou encore l'association à un lymphome.

4. DIAGNOSTIC POSITIF ET DIAGNOSTIC DIFFERENTIEL

Le diagnostic histologique différentiel tumoral principal est le lymphome anaplasique primitif cutané (cALCL). Les renseignements cliniques sont essentiels à la bonne démarche diagnostique du pathologiste, les lésions de papulose étant souvent multiples et le lymphome anaplasique le plus souvent une lésion nodulaire unique. En l'absence de renseignement clinique et d'immunomarquage CD30, le diagnostic de lésion inflammatoire de type « piqûre d'insecte » pourra être évoqué à tort.

5. PRONOSTIC

Le pronostic est excellent mais les risques d'évolution en lymphome systémique sont non négligeables et les facteurs prédictifs de développer un lymphome sont à ce jour inconnus.

6. PHYSIOPATHOLOGIE

Le « démembrement » de la physiopathologie de la PL a été dans l'ensemble peu étudié. Cependant ME Kadin a beaucoup contribué à son étude :1) d'une part concernant l'activité proliférative associée à la phase de croissance de la lésion, où l'on retiendra surtout la mise en évidence de l'insensibilité des cellules tumorales T CD30+ au TGFβ par perte de l'exon 1 du récepteur TGFR beta, ce qui favoriserait en plus l'apparition d'un lymphome secondaire chez ces patients (Kadin et al., 2001; Schiemann et al., 2013). 2) D'autre part concernant la phase de régression « spontanée » de la lésion de PL en partie expliquée par la sécrétion augmentée de CD30 Ligand dans le microenvironnement tumoral des lésions de PL régressives, ce qui conduirait à l'apoptose de la cellule « tumorale » (M. Mori et al., 1999).

Par ailleurs, différentes voies de signalisation intracellulaire ont été explorées en comparant le plus souvent les PL et les lymphomes anaplasiques primitifs cutanés : Notch1 (Kamstrup et al., 2008, 2010) est surexprimé dans les PL et cALCL et active la voie AKT / PI3K. TRAF1 (Assaf et al., 2007) est surexprimé dans les PL par rapport aux cALCL. C-Jun (Disorders et al., 2007) et Jun B (Rassidakis et al., 2005) sont surexprimés dans les lymphoproliférations T CD30+ en général, *via* le CD30 (ERK / MAPK / JunB / AP-1 / cJun). Aucun de ces travaux sur la compréhension de la physiopathologie de la PL n'a permis de réelle avancée thérapeutique, ni de meilleure caractérisation des différents groupes

de patients, notamment la mise en évidence de facteurs prédictifs de chronicité et de sévérité de la maladie, ou de facteurs prédictifs d'évolution vers un lymphome.

7. RECEPTEUR A ACTIVITE TYROSINE KINASE ET LYMPHOMES T : EXEMPLE DU RECEPTEUR AU PDGF

Il existe 2 types de récepteurs au PDGF (Andrae et al., 2008) : alpha (PDGFR*α*) et beta (PDGFR*β*). Tous deux possèdent un domaine extracellulaire de liaison au ligand (PDGF-A, PDGF-B, PDGF-C, PDGF-D), et un domaine intracellulaire à activité tyrosine kinase. L'homodimérisation par liaison du ligand ou activation constitutive entraîne l'activation des voies de signalisation Ras-MAP kinases, PI3 kinases, PLCγ, Akt/PKB, conduisant à la croissance cellulaire et à la prévention de l'apoptose, ou favorisant la croissance tumorale.

L'expression des différents ligands et récepteurs a été largement décrite, l'activation du récepteur fonctionne physiologiquement sur un mode paracrine. Lors de l'expression « tumorale » du récepteur, celui-ci peut être stimulé de façon autocrine par son ligand (Heldin and Westermark, 1999).

Le PDGF est largement impliqué dans l'oncogenèse de différentes tumeurs, qui surexpriment PDGF ou acquièrent une anomalie génétique activant constitutivement son récepteur. Ceci a été largement démontré dans les gliomes (Nazarenko et al., 2012), les tumeurs stromales gastro-intestinales (Coindre et al., 2005), les syndromes myéloprolifératifs hyperéosinophiliques (Tefferi et al., 2009b), les tumeurs rénales (Mellado and Gascón, 2006; Terada, 2012). Son domaine intracellulaire est sensible aux inhibiteurs de tyrosine kinase (ITK) de type Imatinib, Masitinib ou Sunitinib (Mendel et al., 2003; Dubreuil et al., 2009).

Dans les lymphomes T périphériques sans autre spécificité (PTCL-NOS), il a été montré la surexpression du PDGFR*α* par étude transcriptomique (Pier Paolo Piccaluga, Claudio Agostinelli, Pier Luigi Zinzani, Michele Baccarani, Riccardo Dalla Favera, 2005). De plus, de récentes études ont également montré la surexpression de PDGFR*α* dans un sous-type rare de lymphome T de type NK/T nasal (Huang et al., 2010).

8. MICROENVIRONNEMENT TUMORAL

La PL de type A est la plus fréquente, et représente le sous-type histologique le plus inflammatoire : la richesse de l'infiltrat inflammatoire ne favoriserait-elle pas également la régression des lésions ou au contraire le maintien du clone tumoral comme cela a été démontré pour d'autres pathologies tumorales (microenvironnement tumoral des lymphomes de Hodgkin réfractaires, lymphocytes T régulateurs et lymphomes etc.) ?

A l'inverse existe-t-il un "défaut" de réponse immunologique anti-tumorale dans les sous-types B et C moins fréquents, suggérant que les cellules tumorales puissent produire des cytokines immunosuppressives ou que le patient présenterait un déficit immunitaire ?

Les types D et E récemment décrits ne sont-ils pas d'étiologie virale ? Ces papuloses seraient-elles des lymphoproliférations T CD30+ CD8+ dans le cadre d'un déficit immunitaire non connu avec « réponse immunitaire anormale, inappropriée » ?

STABILITE, INTEGRITE, FONCTIONNALITE DU GENOME : REPARATION DE L'ADN

Toute prolifération cellulaire tumorale « bénigne » ou « maligne » est le résultat de l'accumulation d'anomalies génétiques, épigénétiques, mutationnelles ou de remaniements chromosomiques, conduisant à la prolifération cellulaire non contrôlée d'un clone tumoral.

Ces remaniements somatiques sont le résultat d'erreurs de réplications ou de réparations infidèles de l'ADN. Suite à un changement physique de conformation du double brin (cassure simple ou double brin, oxydation, alkylation ou hydrolyse de base, résidus aromatiques etc.) la machinerie de reconnaissance enzymatique des anomalies de l'ADN intervient. Les cassures de l'ADN, simple ou double brin, peuvent être d'origine exogène (radiations UVA ou UVB, radiations ionisantes, chimiothérapies anti-cancéreuses etc.) ou d'origine endogène (réarrangements méiotiques ou des gènes d'immunoglobuline, ROS (reactive oxygen species), rôle des topoisomérases pendant les étapes de réplication, de transcription ou de recombinaison de l'ADN). Les extrémités des chromosomes linéaires, les télomères, sont susceptibles d'être reconnues comme une cassure double brin ou digérés par les exonucléases. Extrémités asymétriques des chromosomes linéaires avec « queue » simple brin, ils possèdent un système propre de protection empêchant ainsi qu'elles soient reconnues par les complexes protéiques de réparation des dommages de l'ADN. Les télomères possèdent également un système propre d'élongation, le complexe de la télomérase. Ils sont ainsi considérés comme les gardiens de l'intégrité du génome.

Il existe différents systèmes de réparation des cassures double brin de l'ADN, actifs notamment en fonction des phases du cycle cellulaire : réparation par recombinaison non homologue (non-homologous end joining, NHEJ), et réparation par recombinaison homologue. Ces mécanismes recrutent des complexes protéiques différents et le résultat de cette réparation est plus ou moins fidèle au génome constitutionnel.

Dans ce chapitre, nous introduirons les mécanismes de réparation des cassures double brin de l'ADN afin de mieux comprendre la biologie des télomères et de la télomérase au cours du cycle cellulaire, et la survenue d'une instabilité génétique associée à un déséquilibre de la réparation ou de dysfonction des télomères.

1. DETECTION DES DOMMAGES DE L'ADN

La détection des cassures de l'ADN simple brin ou double brin, est un événement assuré par deux protéines de la famille des PI-3-kinases : ATM (ataxia telangiectasia mutated) et ATR (ataxia telangiectasia and Rad3 related). Les cassures simple et double brin et les anomalies physiques et conformationnelles de la chromatine sont détectées par ATM (Bakkenist and Kastan, 2003), les arrêts de réplication de la fourche sont détectés par ATR (Paulsen and Cimprich, 2007) (Nam and Cortez, 2011). Ces deux voies présentées en ***figure 4*** sont ainsi complémentaires et non redondantes. Ces kinases ont pour cibles plus de 700 protéines (Matsuoka et al., 2007) notamment p53 et CHK2 pour ATM, et Cdc25a et CHK1 pour ATR, entrainant l'arrêt du cycle cellulaire et la réparation.

Le choix du mécanisme de réparation de cassure double brin est finement régulé en fonction (1) de la phase du cycle cellulaire pendant laquelle elle intervient, (2) du recrutement sur le site de cassure de complexes protéiques et enzymatiques spécifiques.

Il existe deux grandes voies de réparation (Chapman et al., 2012): (1) la recombinaison non homologue (non homologous end-joining, NHEJ) permettant une ligation directe des doubles brins, (2) la recombinaison homologue (RH) qui permet une réparation fidèle au génome constitutionnel *via* un simple brin « template ». Après détection des cassures double brin, l'histone H2AX est phosphorylée en sérine 139, γH2AX (Rogakou et al., 1998), par ATM signalant ainsi la présence de la cassure double brin. C'est l'équilibre entre le recrutement de 53BP1 et BRCA1 au niveau des cassures, qui déterminera respectivement si la réparation est prise en charge par NHEJ ou RH. 53BP1 inhibe la résection des fragments d'ADN au niveau des cassures ce qui « entrave » la réparation par RH, et favorise la mobilité chromatinienne permettant le rapprochement des doubles brins pour la ligation. A ce jour, il n'est pas clairement établi par quel mécanisme BRCA1 « contre » l'action de 53BP1 en phase S/G2 et promeut la réparation par RH.

Schématiquement, le système NHEJ intervient dans la recombinaison des chaines d'immunoglobulines et la fusion chromosomique via les télomères dysfonctionnels (Difilippantonio et al., 2008; Dimitrova et al., 2008), tandis que la RH intervient après réplication de l'ADN. Ces deux voies de réparation sont représentées en ***figure 5***.

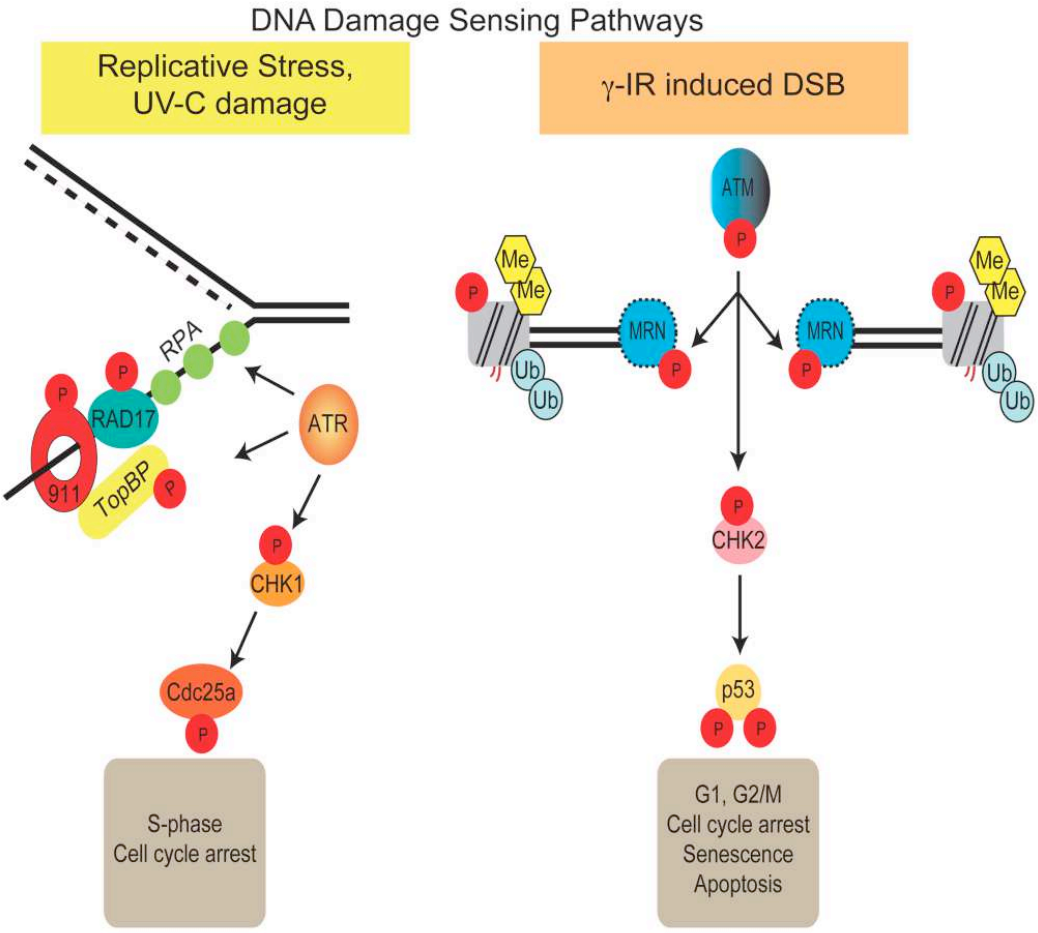

Figure 4 : Détection des dommages de l'ADN au cours du cycle cellulaire (Sullivan and Karlseder, 2010)

Lors de cassures simple brin, ATR est activé et RPA (Replication Protein A) fixe le simple brin. ATR phosphoryle RAD17, le complexe 9-1-1, TopBP1 (Topoisomerase II*β* Binding Protein 1), et CHK1 qui amplifie le signal et induit l'arrêt du cycle cellulaire via Cdc25a.

Lors de cassures double brin, la structure de la chromatine est largement modifiée par la phosphorylation de H2AX dépendante d'ATM. Le complexe protéique MRN (Mre11/Rad50/Nbs1) est recruté, le cycle cellulaire est arrêté en phase G1 ou S/G2 par phosphorylation activatrice de CHK2 et p53. Après réparation de l'ADN le cycle cellulaire reprend, sinon la cellule entre en sénescence ou en apoptose.

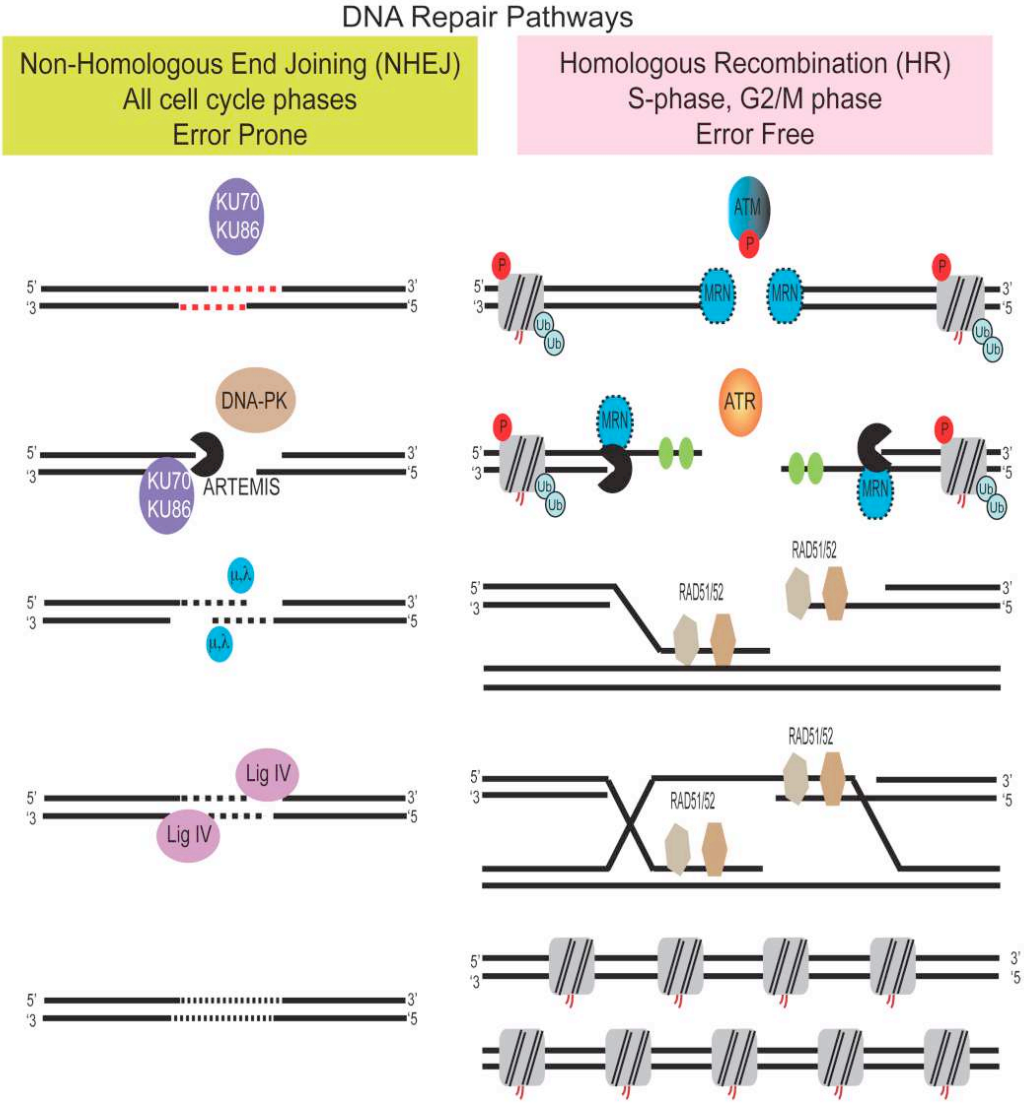

Figure 5 : Réparation de l'ADN par recombinaison (Sullivan and Karlseder, 2010)

Les deux principales voies de réparations des cassures double brin de l'ADN sont la recombinaison non-homologue NHEJ (non-homologous end joining) et la recombinaison homologue (RH).

NHEJ : la cassure double brin est détectée par le complexe Ku70/80, le complexe de l'ADN-PK (ADN dependent-Protéine Kinase) est recruté, et active Artemis, une 3'-5' endonucléase. La cassure est ensuite comblée grâce à l'ADN-polymérase. Les brins néosynthétisés sont liés par l'ADN-ligase IV. Le sytème de réparation NHEJ est donc source d'erreurs car il ne s'appuie pas sur une matrice d'ADN complémentaire.

RH : elle est basée sur l'homologie de séquence, c'est un système de réparation « error free ». ATM et MRN détectent la cassure, Artemis digère les simples brins complémentaires détectés par ATR et RPA, qui permettent le recrutement de RAD52 et RAD51 et de la séquence complémentaire homologue. Elle servira de matrice au brin néo-synthétisé, assurant la réparation fidèle et la maintenance de l'intégrité génomique.

2. REPARATION PAR RECOMBINAISON NON-HOMOLOGUE : NON-HOMOLOGOUS END JOINING (NHEJ)

Ce système de réparation intervient tout au long du cycle cellulaire et préférentiellement en phase G0 et G1. Il prévient les résections chromosomiques et les translocations mais favorise par ailleurs des insertions / délétions de base ce qui induit des erreurs de réparation. C'est le mécanisme utilisé lors de la recombinaison VDJ des chaines d'immunoglobulines. Ce système de réparation intervient lors des dysfonctions télomériques. Il est dépendant de 53BP1 qui inhibe les résections des extrémités des cassures par les exonucléases et favorise la « mobilité chromatinienne » pour rapprocher les extrémités et faciliter leur ligation au sein d'une « synapse » (Dimitrova et al., 2008) (Difilippantonio et al., 2008). Les protéines impliquées forment un hétérodimère composé de (1) l'ADN-dépendante protéine kinase, ADN-PK et Ku70/Ku80 qui lient les extrémités doubles brins, (2) l'endonucléase Artemis et l'ADN-ligase IV et ses co-facteurs : Xrcc4 et XLF. Il existe deux mécanismes, soit une réparation avec ligation directe (direct DNA end-joining), soit, dans le but d'obtenir une réparation plus fidèle, ce système s'appuie sur de courtes séquences homologues appelées « micro-homologies » d'ADN simple brin (microhomology mediated DNA end-joining), de 1 à 10 paires de base. Si les séquences sont compatibles, la réparation est effective (Lieber, 2010).

3. REPARATION PAR RECOMBINAISON HOMOLOGUE

Plus fidèle que le système NHEJ, la réparation par recombinaison intervient préférentiellement en phase S et G2 du cycle cellulaire. Elle utilise la diploïdie comme un système de sauvegarde du génome et substrat de réparation. Le brin intact est déroulé en regard du brin endommagé et servira de matrice de réparation fidèle et « error free ». Après une première phase « d'annealing » médiée par Rad52, le complexe protéique RAD51 (recombinase)/BRCA2 est recruté au niveau du double brin endommagé et intègre le simple brin complémentaire matriciel intact, formant ainsi un complexe nucléo-protéique triple brin. Pour rappel, les mutations du gène *BRCA2* altèrent les capacités de réparation de l'ADN par recombinaison homologue RAD51 dépendante, le mécanisme de réparation privilégié étant alors le NHEJ, moins fidèle que la recombinaison homologue (Moynahan et al., 2001; Xia et al., 2001; Sy et al., 2009) (Zhang et al., 2009).

La dérégulation de ces mécanismes de réparation des cassures double brin est la base de l'oncogenèse et de nombreuses pathologies connues chez l'homme. De nombreuses questions restent sans réponse notamment sur la manière dont la chromatine et les phases du cycle cellulaire permettent le choix entre la réparation par recombinaison homologue ou non homologue.

4. LES TELOMERES : INHIBITION DE LA MACHINERIE DE REPARATION ET PROTECTION DU GENOME

L'extrémité du chromosome, le télomère, est une structure nucléoprotéique protégée par un complexe protéique spécifique et une conformation chromatinienne particulière ne permettant pas la reconnaissance de ces extrémités linéaires comme cassure double brin. Les télomères protégent ainsi le génome des résections d'ADN et des fusions chromosomiques.

Les travaux d'**Elizabeth H. Blackburn**, université de Californie - San Francisco, **Jack W. Szostak**, Université Harvard Medical School - Boston, et **Carol W. Greider**, John Hopkins university school of medecine - Baltimore, ont été récompensés par le prix Nobel de Physiologie ou de Médecine à Stockholm le 5 octobre 2009 « for the discovery of how chromosomes are protected by telomeres and the enzyme telomerase ». Elizabeth H. Blackburn et Jack W. Szostak ont découvert qu'il existait une séquence unique et répétitive d'ADN protégeant l'extrémité des chromosomes de la dégradation par les exonucléases. Carol W. Greider et Elizabeth H. Blackburn ont découvert la télomérase, enzyme capable de rallonger les télomères en synthétisant spécifiquement ces séquences d'ADN.

« This year's Nobel Prize in Physiology or Medicine is awarded to three scientists who have solved a major problem in biology: how the chromosomes can be copied in a complete way during cell divisions and how they are protected against degradation. The Nobel Laureates have shown that the solution is to be found in the ends of the chromosomes – the telomeres – and in an enzyme that forms them – telomerase ».

L'extrémité des chromosomes linéaires, le télomère, comporte les caractéristiques d'une cassure double brin de l'ADN tout en étant une exception. C'est une structure nucléoprotéique particulière « équipée » d'un système de protection vis à vis des réparations des cassures double brin, et d'un système de réplication et d'élongation propre. En effet, si les extrémités télomériques étaient reconnues par le système de réparation des dommages de l'ADN, elles seraient digérées, réparées, recombinées, avec pour conséquence fusions chromosomiques et instabilité génétique. Cet évènement doit ainsi être évité.

4.1. STRUCTURE ET FONCTIONS DES TELOMERES

A. L'EXTREMITE NUCLEOPROTEIQUE

Les télomères sont les gardiens de l'intégrité génomique, ils protègent les extrémités chromosomiques de la dégradation de l'ADN, des fusions chromosomiques et de l'instabilité génétique (Blackburn, 2010). Ils sont représentés en ***figure 6***.

Les télomères sont des structures nucléoprotéiques comportant des séquences hexamériques répétitives double brin 5'-TTAGGG-3' puis simple brin (Moyzis et al., 1988) (Allshire et al., 1988) associées à un complexe protéique « shelterin », protecteur. Chez l'homme, la taille moyenne des télomères varie de 9 à 15 kb (Szostak and Blackburn, 1982; Blackburn and Challoner, 1984; Blackburn, 2001) tandis que chez les rongeurs, les télomères sont plus longs, atteignant 100 kb. L'extrémité simple brin 3' riche en G est appelée queue-G (G-tail ou G-overhang). Elle mesure environ 50 à 300 nucléotides, elle définit l'extrémité chromosomique.

Dans les cellules somatiques, en raison de l'absence de système propre de maintenance des télomères, la longueur télomérique diminue à chaque cycle cellulaire d'environ 50 à 150 pb. En effet, l'ADN-polymérase est incapable de répliquer les extrémités chromosomiques. Lorsque la longueur « critique » des télomères est atteinte après un nombre donné de divisions cellulaires (50 à 90), les télomères deviennent trop courts pour assurer leur rôle de protection des chromosomes, induisant l'arrêt du cycle cellulaire et l'entrée de la cellule en sénescence : c'est le concept de sénescence proliférative (Harley et al., 1990; Martens et al., 2000). A l'inverse, dans les cellules germinales, les cellules souches et les lymphocytes activés, la longueur des télomères est maintenue grâce à l'activité constitutive de la télomérase, enzyme spécifiquement impliquée dans l'allongement des télomères. Cette dernière utilise comme substrat l'extrémité simple brin 3' riche en G.

L'extrémité télomérique forme une structure tridimensionnelle particulière et la « G-tail » constitue donc un point de convergence entre la fonction de protection et l'élongation par la télomérase. D'une part, l'extrémité double brin est repliée en boucle et la partie simple brin est associée à la double hélice : c'est la « T-loop » (telomere loop). Ce mécanisme permet de « cacher » l'extrémité chromosomique et constitue ainsi une première protection des télomères contre la reconnaissance comme une cassure double brin par la machinerie de réparation de l'ADN (Griffith et al., 1999). D'autre part, le simple brin riche en G s'organise en « G-quadruplexes » (Parkinson et al., 2002) dont le rôle de « barrière physique » est dû à la répartition des guanines et aux liaisons hydrogènes réalisant des tétrades formées au plus de 21 nucléotides et composant au maximum 4 à 8 G-quadruplexes par télomère (Viglasky et al., 2010).

B. LE COMPLEXE PROTEIQUE « SHELTERIN »

Ce complexe protéique maintient l'équilibre télomérique : il régule l'accès de la télomérase aux télomères et donc leurs longueurs, protège le télomère de l'action des exonucléases, et régule les voies de signalisation induisant la sénescence et l'apoptose « émanant » du télomère (Palm and De Lange, 2008). Le complexe « shelterin » est composé de six protéines individualisées : TRF1 (Telomeric Repeat binding Factor 1), TRF2, RAP1 (Repressor/Activator Protein 1), TIN2 (TRF1-Interacting nuclear protein 2), TPP1 (TIN2-Interacting protein 1) et POT1 (Protection Of Telomeres 1). TRF1, TRF2 et POT1 sont des protéines de liaison à l'ADN, et TPP1, TIN2 et RAP1 des protéines adaptatrices.
Ces protéines sont représentées dans la ***figure 6***.

La séquence hexamérique double brin est liée à TRF1 et TRF2 (Broccoli et al., 1997) alors que POT1 est fixé au simple brin (Loayza and Lange, 2003). TPP1 et TIN2 forment un pont entre le groupe TRF1/TRF2 et POT1.
TRF1 et TRF2 sont constitutivement présents au niveau des télomères et leur « quantité » associée aux télomères est importante pour la régulation de la longueur.
TRF1 joue un rôle dans le remodelage de l'ADN télomérique pour sa réplication.
TRF2 participe aux changements topologiques, comme la formation de la T-loop et l'inhibition de la réparation des dommages de l'ADN ATM dépendante. En effet, il permet le recrutement de la queue simple brin dans la boucle double brin formant ainsi une boucle de déplacement appelée « D-loop » (displacement loop) (Griffith et al., 1998; Stansel et al., 2001; Amiard et al., 2007; Benetti et al., 2008). L'absence induite de TRF2 au niveau des télomères entraine une dysfonction télomérique, activant immédiatement la voie de réparation de l'ADN ATM dépendante et p53. Ceci a pour conséquence une fusion globale des extrémités télomériques (Denchi and De Lange, 2007) (Van Steensel et al., 1998) (Lazzerini Denchi et al., 2006) (Celli and De Lange, 2005), entrainant la cellule vers la sénescence et l'apoptose (Karlseder et al., 1999) (Fujita et al., 2010). Par ailleurs, la perte de TRF2 induit une augmentation du taux de TERRAs (Telomeric repeat containing RNA) (Caslini et al., 2009).

La fonction de **RAP1** est maintenant bien établie (Arat and Griffith, 2012). En se liant à TRF2, il augmente sont affinité pour les séquences télomériques et notamment la fixation sur le simple brin 3' riche en G. Par ailleurs, le complexe RAP1/TRF2 interagit avec l'ADN-PK pour inhiber NHEJ (Bae and Baumann, 2007) (Sarthy et al., 2009).
POT1 contribue également à la protection des télomères en fixant le simple brin, il « verrouille » la T-loop. Il inhibe la voie de réparation de l'ADN ATR dépendante (Denchi and De Lange, 2007).

POT1 et TPP1 sont étroitement liés par un équilibre qui va réguler la longueur du télomère en modulant l'affinité de la télomérase pour le simple brin. TPP1 est « permissif » alors que POT1 est « inhibiteur » en réduisant l'accès de la télomérase à l'extrémité 3' (Loayza and Lange, 2003; Wang et al., 2007; Xin et al., 2007). Par ailleurs, POT1 participe à la formation de G-quadruplex (Wang et al., 2011).

Les six protéines du complexe « shelterin » sont la plaque tournante d'un réseau d'interactions protéiques aux extrémités des chromosomes, incluant les interactions avec la télomérase et les systèmes de réparation de L'ADN. Les anomalies du complexe protéique associé aux télomères ou les anomalies du complexe de la télomérase vont induire les syndromes de dysfonction des télomères.

C. HETEROCHROMATINE ET TRANSCRIPTION

Plus de 200 protéines interagissent avec le complexe « shelterin » et avec les télomères (Déjardin and Kingston, 2009). Notamment, les télomères et les régions sous-télomériques forment une hétérochromatine particulière avec l'histone H3 triméthylée sur la lysine 9 (H3K9me3), l'histone H4 triméthylée sur la lysine 20 (H4K20me3), l'ADN méthylé en 5-méthylcytosine et une protéine spécifique de l'hétérochromatine télomérique, isoforme d'HP1 (Benetti et al., 2007; Blasco, 2007).

Les télomères ont longtemps été considérés comme des extrémités chromosomiques non-transcrites. Les extrémités télomériques sont transcrites par une ARN-polymérase II ADN dépendante (RNAPII) et produisent des structures répétitives d'ARN riche en G (UUAGGG) à partir du brin riche en C : les TERRAs (Telomeric repeat containing RNA). Ils sont représentés en ***figure 7***. Les TERRAs sont retrouvés chez les eucaryotes et la levure (Azzalin et al., 2007; Schoeftner and Blasco, 2008; Luke and Lingner, 2009) (Bah et al., 2012) et les ARN télomériques riches en C n'ont été mis en évidence que chez la levure.
Les régions promotrices dédiées à la transcription des TERRAs sont situées en région sous-télomérique (Nergadze et al., 2009) et sont largement méthylées. Il existe une corrélation inverse évidente entre la quantité de TERRAs présente aux télomères et l'état de méthylation de l'hétérochromatine (Azzalin et al., 2007). En effet, la déméthylation entraine la « libération » des régions promotrices sous-télomériques et la transcription des TERRAs (Nergadze et al., 2009). Récemment, il a été démontré chez la levure et dans les cellules humaines que la présence de TERRAs n'est pas corrélée à la longueur du télomère (Iglesias et al., 2011; Farnung et al., 2012). Par ailleurs, la présence des TERRAs aux télomères est inversement corrélée à l'activité de la télomérase, ils s'hybrident aux séquences télomériques de manière très stable ou par interaction avec TRF2 (Deng et al., 2009).

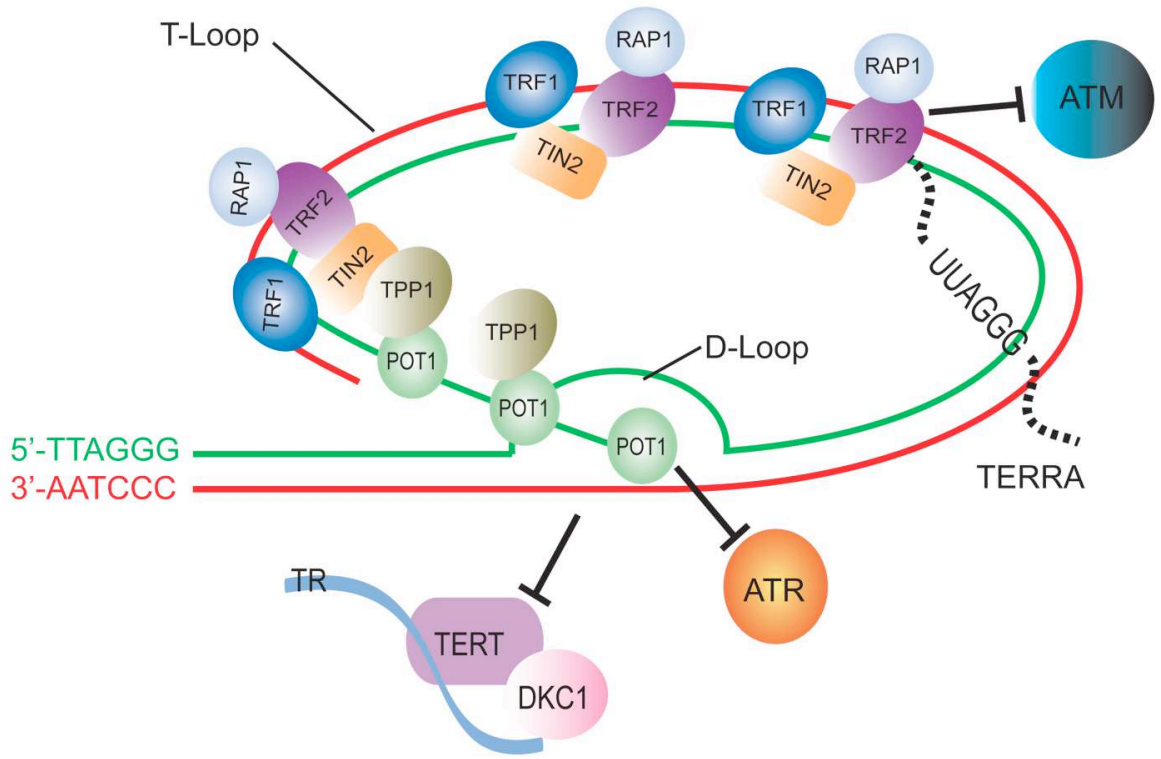

Figure 6 : Structure des télomères (Sullivan and Karlseder, 2010)

Les télomères sont localisés aux extrémités des chromosomes linéaires et composés d'hexamères TTAGGG sur le brin meneur (leading strand) ou CCCTAA sur le brin retard (lagging strand). Le complexe protéique de protection des télomères appelé « shelterin » comprend les protéines TRF1, TRF2, TIN2, POT1, TPP1, and RAP1. L'extrémité 3' du brin meneur est repliée sur le télomère pour former une boucle appelée T-loop (telomere-loop).

La cascade de signalisation déclenchée par ATM est inhibée par TRF2 et la signalisation d'ATR est inhibée par POT1.

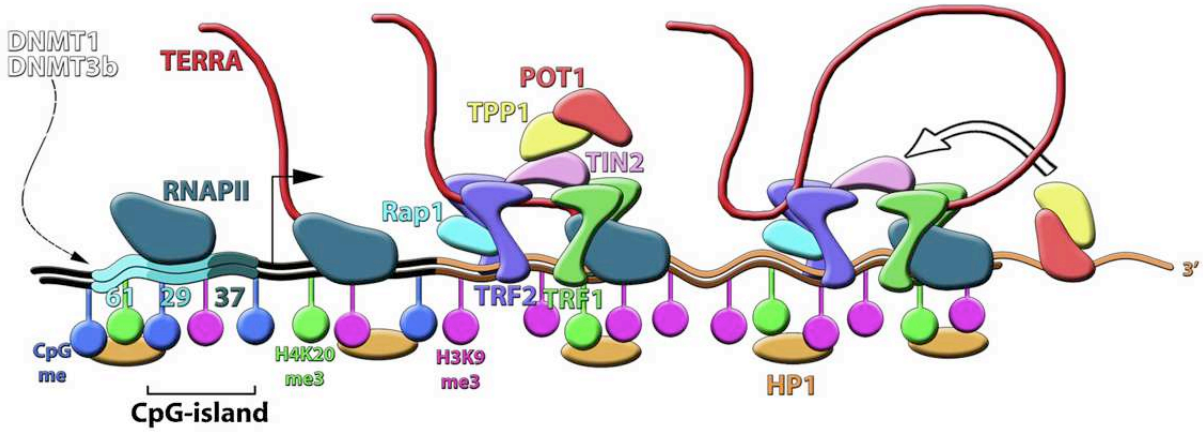

Figure 7 : Composition moléculaire des télomères chez l'homme (Bah and Azzalin, 2012)

Les répétitions télomériques sont « protégées » par un complexe protéique composé de TRF1, TRF2, Rap1, TIN2, TPP1, and POT1. Les TERRAs sont transcrits par la RNAPII à partir d'une région sous-télomérique promotrice riche en ilots CpG méthylés (flèche noire). Ils sont associés à TRF1 et TRF2. Les télomères et les régions sous-télomériques sont enrichis en hétérochromatine (HP1, H3K9me3, H4K20me3, et CpG méthylés).

4.2. PATHOLOGIES DES TELOMERES ET DYSFONCTIONS TELOMERIQUES

Les télomères dysfonctionnels sont définis par leur incapacité à protéger l'extrémité linéaire chromosomique. Cette dysfonction peut être due au raccourcissement télomérique et/ou au complexe « shelterin », et peut entrainer des fusions chromosomiques. Les pathologies associées aux dysfonctions télomériques (Armanios and Blackburn, 2012) sont dues au fait que les télomères sont anormalement courts et que le raccourcissement non compensé entraine une sénescence plus précoce.

Chez l'enfant, les pathologies liées aux dysfonctions télomériques entrainent les syndromes de dyskératose congénitale (DC), et des formes plus sévères, les syndromes de Hoyeraal–Hreidarsson et de Revesz. Huit gènes sont impliqués et les modes de transmission sont variables : récessive lié à l'X, autosomique dominante, autosomique récessive, il existe également des cas *de novo* (Savage et al., 2009).

Chez l'adulte, les « telomeres syndromes » peuvent sembler plus hétérogènes, avec des pathologies paraissant isolées ou indépendantes, comme l'aplasie médullaire, la fibrose pulmonaire idiopathique, la cirrhose hépatique etc… Les formes familiales sont associées à des mutations germinales autosomiques dominantes de TERT ou TR. Cependant, ces syndromes sont à reconnaître et à identifier car la manifestation prépondérante de la maladie masque toujours les manifestations au début infra-cliniques des autres organes atteints. En effet, un patient présentant une aplasie médullaire associée à une dysfonction télomérique pourra développer au cours de son évolution une fibrose pulmonaire.

De plus, certains de ces syndromes sont l'illustration du concept d'anticipation génétique pour les pathologies autosomiques dominantes : à la première génération la maladie se manifestera plus tardivement qu'à la seconde génération, de même pour la troisième, conséquence du raccourcissement télomérique dans les cellules germinales (Armanios et al., 2005) (Vulliamy et al., 2004).

Les syndromes de dysfonction des télomères ont un risque onze fois plus élevé de prédisposition aux cancers, touchant surtout les organes à fort renouvellement cellulaire comme la peau, le tube digestif ou le tissu hématopoïétique (Alter et al., 2009). La physiopathologie de la survenue des cancers serait plus associée à un dysfonctionnement chronique de l'organe et à un défaut d'immunité anti-tumorale efficace pour les cas associés à un déficit immunitaire (Knudson et al., 2005)(Armanios et al., 2009).

La ***table 2*** et la ***figure 8*** illustrent les différentes protéines mutées associées aux syndromes de dysfonction des télomères ainsi que les pathologies plus spécifiquement associées aux mutations.

Les dysfonctions télomériques sont repérées de la même manière que les cassures double brin de l'ADN (***figure 9***), grâce aux protéines de réparation. En s'associant aux extrémités télomériques, la

protéine 53BP1 (p53 binding protein 1) va induire des fusions covalentes entre les brins d'ADN de chromosomes différents entrainant ainsi des fusions chromosomiques (Dimitrova et al., 2008) (Dimitrova and De Lange, 2009). Ces foyers de fusions chromosomiques sont aisément détectables par immunofluorescence, ce sont les TIFs (telomere-dysfunction induced foci) (Takai et al., 2003). De manière paradoxale, chez la levure comme chez l'homme les protéines impliquées dans la réparation des cassures doubles brins sont localisées au niveau des télomères fonctionnels (complexe MRN, ATR et ATM etc.) et leurs délétions ou inactivations entrainent une « déprotection » et un raccourcissement précoce des télomères (Vaziri et al., 1997; Nugent et al., 1998; Zhu et al., 2000; Ranganathan et al., 2001; Tsukamoto et al., 2001; Nakamura et al., 2002; Takata et al., 2004; Verdun et al., 2005).

Gene	First diagnosis	Mutation frequency (%)	Mechanism of telomere shortening
TERT; *TR*	Familial IPF	8–15	• Partial loss-of-function • Haploinsufficiency
	Sporadic IPF	1–3	
	Aplastic anaemia	3–5	
	Autosomal dominant dyskeratosis congenita	10*	
	Familial MDS–AML	20	
DKC1	*De novo* dyskeratosis congenita	?	• Partial loss-of-function • Decreased TR stability and biogenesis
	X-linked recessive dyskeratosis congenita	15–25*	
	Hoyeraal–Hreiderasson syndrome	?	
TINF2	*De novo* dyskeratosis congenita	15–25*	• Not completely understood • Probably dominant-negative mutations
	Autosomal-dominant dyskeratosis congenita	Rare	
	Hoyeraal–Hreiderasson syndrome	Rare	
	Revesz syndrome	Rare	
NOP10	Autosomal-recessive dyskeratosis congenita	‡	Presumed loss of telomerase function
NHP2	Autosomal-recessive dyskeratosis congenita	‡	Presumed loss of telomerase function
TCAB1	Autosomal-recessive dyskeratosis congenita	‡	Impaired TR trafficking; loss-of-function
CTC1	Coats plus syndrome	90	Loss-of-function
	Autosomal-recessive dyskeratosis congenita	?	

*Refers to frequency of total dyskeratosis congenita patients. ‡Only two cases have been reported for each of these genes in the literature to date. AML, acute myeloid leukaemia; *CTC1*, conserved telomere protection component 1; *DKC1*, dyskeratosis congenita 1; IPF, idiopathic pulmonary fibrosis; MDS, myelodysplastic syndrome; *TCAB1*, telomerase Cajal body protein 1; *TINF2*, TRF1-interacting nuclear factor 2.

Table 2 : Présentation des entités pathologiques retrouvées dans les syndromes de dysfonction des télomères avec fréquence des mutations géniques et mécanismes conduisant à l'attrition des télomères. (Armanios and Blackburn, 2012)

TRF2 et POT1 ont un rôle important dans l'interaction des télomères avec les protéines de la machinerie de réparation, notamment ATM en inhibant son auto-phosphorylation (Karlseder et al., 2004; Bradshaw et al., 2005). Chez la souris, TRF2 et POT1 inhibent respectivement les voies ATM et ATR dépendantes. Ainsi, les télomères échappent à la reconnaissance par le système de réparation et à la formation de fusions (Denchi and De Lange, 2007). De plus, TRF2 inhibe également l'activation du complexe MRN et sa fixation à l'extrémité du télomère, mais il est aussi démontré que le complexe MRN est essentiel à la réplication des télomères (Dimitrova and De Lange, 2009) (Verdun et al., 2005; Deng et al., 2009).
Lorsque le télomère est dysfonctionnel, 53BP1 fixe l'extrémité télomérique et active la voie NHEJ et la formation de fusions chromosomiques. Les télomères sont alors plus mobiles et « aptes » à trouver un « partenaire » pour la fusion (Dimitrova et al., 2008). Ainsi, il existe un équilibre complexe entre les protéines de protection du télomère et le système de réparation : les protéines du système de réparation de l'ADN sont à la fois nécessaires à la réplication des télomères fonctionnels et à la détection des télomères non protégés ou dysfonctionnels.

Les télomères sont une source majeure d'instabilité génétique. En effet, après raccourcissement télomérique, s'ils sont reconnus comme une cassure double brin, les fusions chromosomiques engendrées seront responsables de cassures et déséquilibres aux cycles suivants, entrainant alors la sénescence ou l'apoptose. La réactivation de l'expression et de l'activité de la télomérase dans la plupart des cancers permet d'éviter ces fusions. La perte additionnelle de l'activité de p53 (délétion 17p, mutations inactivatrice) dans les cellules n'ayant pas « réactivé » la télomérase entraine leur transformation en cellules tumorales (Chin et al., 1999; Artandi and Depinho, 2000).

Ainsi, les télomères dysfonctionnels, trop courts, non protégés, ou « mal répliqués » sont source d'instabilité génétique et de transformation tumorale.

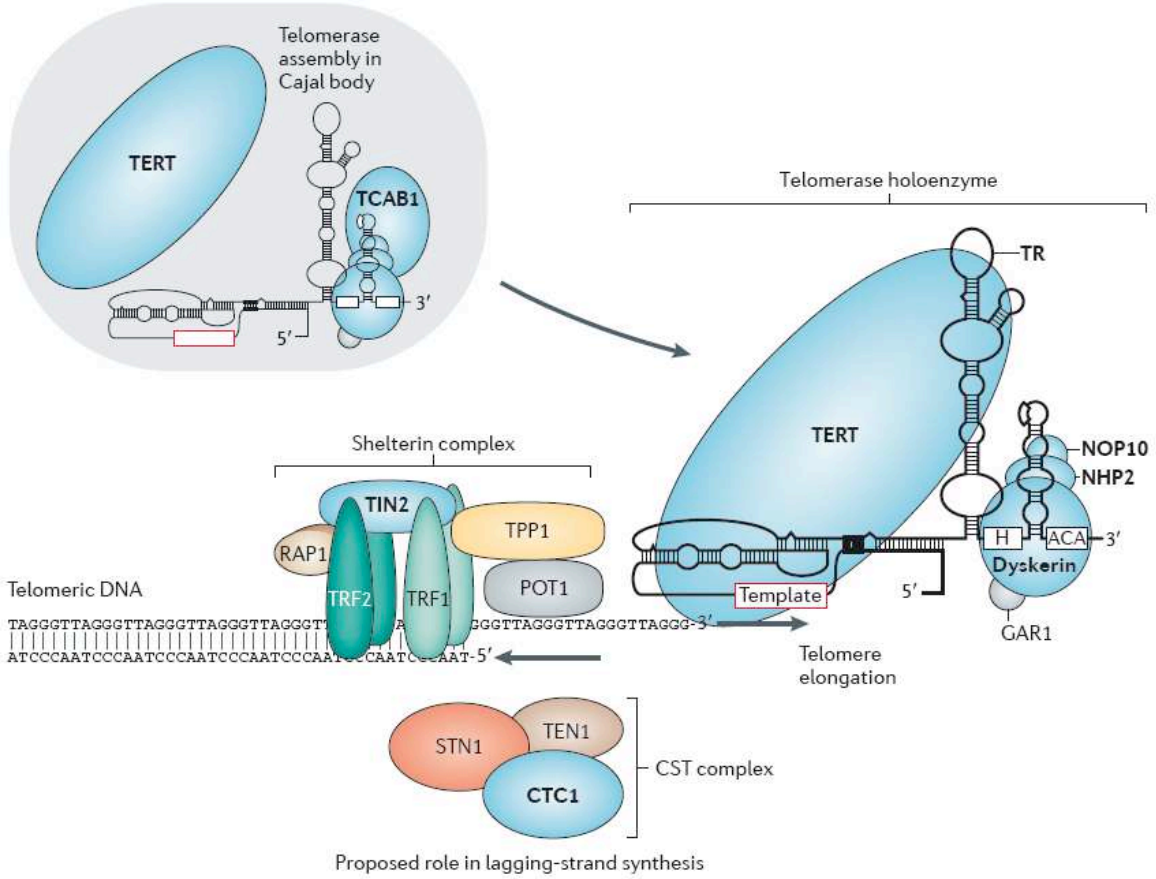

Figure 8 : Protéines impliquées dans les syndromes (monogéniques) de dysfonction des télomères. (Armanios and Blackburn, 2012)

Les protéines impliquées sont de couleur bleue

Chez l'enfant, les anomalies génétiques sont identifiées dans près de 60% des DC. Pour environ 40% d'entre eux, aucune anomalie génétique n'est retrouvée. Les quatre principales mutations impliquent les gènes *DKC1*, *TINF2*, *TERT* et *TR*.

- Dans le complexe « shelterin », les mutations de *TINF2* qui code pour TIN2 sont les plus fréquemment retrouvées dans les DC.
- Concernant la télomérase, les mutations de *TERT* et *TR* représentent moins de 10% des mutations.
- Concernant le complexe protéique associé à la télomérase, les mutations de *DCK1* codant pour la Dyskérine sont des mutations liées au chromosome X, Les mutations de *NHP2*, *NOP10* et *TCAB1* ont été rapportées dans de rares cas de transmission autosomique récessive.
- Une mutation de *CTC1* a été décrite. CTC1 est intégré au complexe CST (CTC1-STN1-TEN1) impliqué dans la synthèse du simple brin retard. Ce complexe est associé aux télomères mais également à la synthèse de l'ADN en général.

Chez l'adulte, ce sont essentiellement des mutations « perte de fonction » de *TERT* et *TR* qui sont retrouvées.

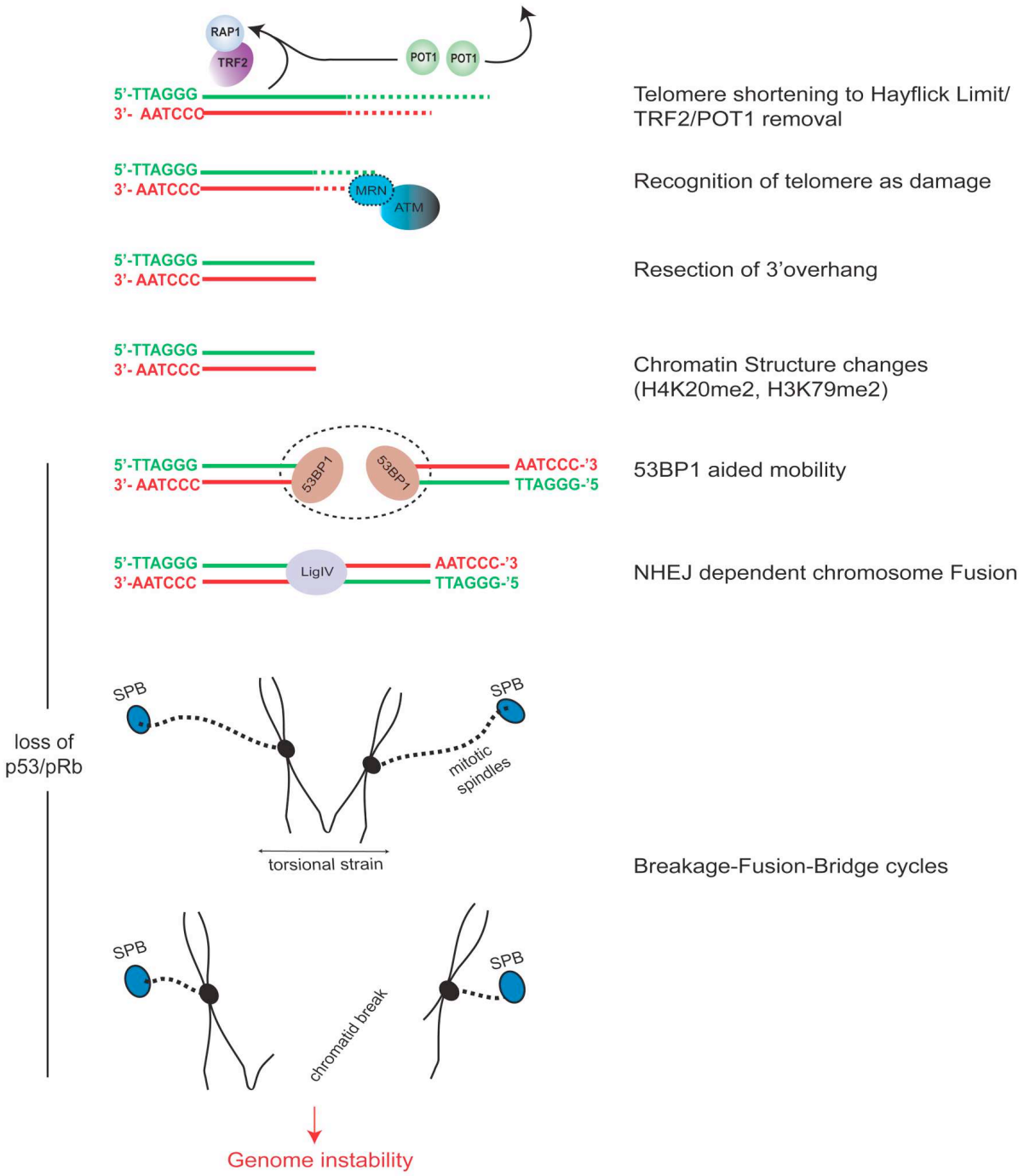

Figure 9 : Raccourcissement télomérique et instabilité génétique (Sullivan and Karlseder, 2010)

Lorsque le télomère atteint sa taille critique, ou perd son complexe protéique « shelterin » protecteur, il est reconnu comme une cassure double brin de l'ADN et pris en charge par le complexe MRN et ATM. La queue G est alors perdue ce qui change la conformation de la chromatine, et 53PB1 est recruté, facilitant la recombinaison non-homologue (NHEJ) et la fusion des chromosomes.
En l'absence des suppresseurs de tumeur p53 ou pRb, la cellule reprend son cycle avec les fusions chromosomiques. A la mitose suivante, les fusions « casseront » et entraîneront une répartition non homogène du matériel génétique, avec translocations déséquilibrées et instabilité génétique.

4.3. TECHNIQUES DE MESURE DE LA LONGUEUR DES TELOMERES

Afin de mieux comprendre les interactions entre la maintenance des télomères, les dysfonctions télomériques et la survenue de pathologies ou cancers associés, il est important de savoir quantifier la longueur des télomères. Dans chaque cellule, chacun des 92 télomères a sa longueur propre, ainsi la mesure globale de la longueur des télomères d'une population donnée est le résultat d'une moyenne (Aubert *et al*., 2012).

A. SOUTHERN BLOTTING

Cette technique de référence permet d'obtenir la longueur moyenne de la taille des télomères d'une population cellulaire donnée (Vaziri *et al*., 1993). Brièvement, après digestion de l'ADN génomique par des enzymes de restriction préservant les répétitions télomériques, les produits de digestion migrent sur gel d'agarose puis sont transférés sur membrane de nylon. Incubés avec une sonde nucléotidique complémentaire de la séquence télomérique puis révélés par autoradiographie ou chimioluminescence, les fragments télomériques apparaissent sous la forme d'un poids moléculaire ADN et leur longueur moyenne est évaluée par rapport au marqueur de taille.

B. QUANTITATIVE-FLUORESCENCE *IN SITU* HYBRIDATION (Q-FISH)

Des sondes nucléotidiques complémentaires des séquences télomériques TTAGGG, (PNA Peptide Nucleic Acid), (CCCTAA)3 sont couplées à un fluorochrome et hybridées sur noyaux interphasiques ou en métaphase. La lecture s'effectue au microscope à fluorescence ou au microscope confocal. La mesure de l'intensité de fluorescence de chaque télomère, comparée à celle de plasmides calibreurs, permet de calculer précisément la longueur des télomères (Poon *et al*., 1999). Elle est semi-quantitative si la technique est utilisée pour comparer différentes populations cellulaires entre elles, sans témoins de calibration.

C. FISH EN CYTOMETRIE DE FLUX (FLOW-FISH)

Les sondes PNA (peptide nucleic acids) sont hybridées sur cellules en suspension. La moyenne de fluorescence dans l'échantillon cellulaire correspond à la longueur des télomères dans cet échantillon comparée à un échantillon étalon. Les résultats sont obtenus en longueur relative (Rufer *et al.*, 1998) (Baerlocher *et al.*, 2006; Alter *et al.*, 2007; Armanios *et al.*, 2007; Alder *et al.*, 2008).

D. REAL TIME-POLYMERASE CHAIN REACTION

Cette technique permet de déterminer la longueur des télomères moyenne dans un extrait d'ADN d'une population cellulaire donnée comparée à une gamme étalon (Cawthon, 2002, 2009).

4.4. REGULATION DE LA LONGUEUR DES TELOMERES

Pour les cellules somatiques, à chaque division cellulaire, en raison de l'impossibilité de la DNA-polymérase à synthétiser totalement les extrémités simple brin des chromosomes linéaires, les télomères raccourcissent. En atteignant leur taille critique, la cellule entre en sénescence. Dans les cellules germinales, les cellules souches ou encore les cellules cancéreuses, la taille des télomères doit être maintenue pour éviter la sénescence ou « by-passer » les systèmes de surveillance du cycle cellulaire. Actuellement, il existe deux mécanismes connus d'allongement des télomères : (1) l'action de la télomérase, (2) en l'absence de télomérase, un mécanisme alternatif de recombinaison des télomères entre eux (recombination based alternative lengthening of telomeres, ALT).

A. LA TELOMERASE

La télomérase, représentée en ***figure 10***, est une DNA polymérase particulière de type reverse transcriptase qui synthétise les séquences répétitives TTAGGG aux extrémités simple brin 3' des chromosomes linéaires, compensant ainsi la perte de longueur télomérique à chaque division cellulaire (Greider and Blackburn, 1985, 1987; Cech, 2004; Blackburn et al., 2006) (Greider Carol W. and Blackburn Elizabeth H., 1989). La télomérase a deux sous-unités conservées : la sous-unité catalytique à activité reverse transcriptase (hTERT, human telomerase reverse transcriptase) et la sous-unité comportant l'ARN matriciel (hTR : human telomerase RNA, ou TERC : telomerase RNA component)

(Lingner, 1997). Cet ARN sert de matrice pour l'addition des séquences télomériques par la sous-unité catalytique de la télomérase via une courte séquence complémentaire AAUCCC (Lingner, 1997) (Greider Carol W. and Blackburn Elizabeth H., 1989) (Feng et al., 1995). *In vitro*, TERT et TR sont suffisants pour induire une activité enzymatique. *In vivo*, le complexe de la télomérase est composé de plusieurs protéines nécessaires à son activation et à sa régulation. Ainsi, l'expression induite de la télomérase in vivo est suffisante pour induire un allongement des télomères et rendre les cellules immortelles, sans pour autant les transformer en cellules tumorales (Meyerson et al., 1997; Bodnar, 1998; Vaziri and Benchimol, 1998; Morales et al., 1999; Blackburn and Collins, 2011; Podlevsky and Chen, 2012).

Au sein du complexe protéique de la télomérase, la dyskérine, impliquée dans la dyskératose congénitale, lie TR par le domaine H/ACA, elle est essentielle à la stabilité et à la fonction de la télomérase. Font également partie du complexe : NH2, NOP10 and GAR1 (Mitchell et al., 1999a, 1999b). TCAB1 (telomerase Cajal body protein 1) lie aussi TR (Venteicher et al., 2009). Comme décrit plus haut, les mutations des gènes codant pour TERT, TR et la dyskérine sont largement impliquées dans les syndromes de dyskératose congénitale.

L'élongation des télomères par la télomérase est finement régulée pendant le cycle cellulaire. En effet, la télomérase est active seulement durant la phase S et au cours de la mitose (Diede and Gottschling, 1999; Marcand et al., 2000). Pour protéger plus spécifiquement le génome, la télomérase rallonge à chaque cycle cellulaire peu de télomères et surtout les plus courts (Teixeira et al., 2004). Le rallongement des télomères est également dépendant de la quantité de télomérase présente dans la cellule, comme le démontre des études d'haplo-insuffisance pour les gènes codant pour la télomérase (Hao et al., 2005; Mozdy and Cech, 2006).

Physiologiquement, dans les cellules germinales, les cellules souches hématopoïétiques et les lymphocytes activés, la longueur des télomères est conservée à chaque division cellulaire par activation constitutive de la télomérase ou réactivation dans les lymphocytes. Ceci permet ainsi un renouvellement cellulaire avec conservation des longueurs télomériques (Kim et al., 1994) (Vaziri et al., 1994; Chiu et al., 1996). Les mécanismes de maintien ou de réactivation de la télomérase ne sont pas encore complètement élucidés. Dans les cellules somatiques, la sous-unité TERT n'est pas exprimée et l'activité télomérasique n'est pas détectée. La diminution de longueur des télomères après chaque cycle cellulaire permet un nombre limité et défini de cycles par cellule. Lorsque les télomères atteignent une taille critique la cellule entre en sénescence: le raccourcissement des télomères est associé à la prolifération cellulaire et aboutit à la sénescence proliférative.

Ainsi, le « télomère court » peut être assimilé à un suppresseur de tumeur, limitant le potentiel de réplication d'une cellule, et abolissant l'accumulation potentielle d'anomalies génétiques au cours des multiples divisions cellulaires. En l'occurrence, toutes les cellules cancéreuses possèdent un moyen d'éviter l'érosion télomérique, soit par la réactivation de la télomérase, présente dans près de 90% des tumeurs (Kim et al., 1994) (Shay and Wright, 1996), soit par un mécanisme d'allongement alternatif des télomères (ALT) en l'absence d'activité détectable de la télomérase (Bryan et al., 1995, 1997), par recombinaison d'un brin d'ADN d'un télomère sur le brin complémentaire d'un autre télomère (Dunham et al., 2000; Reddel, 2003). Ceci a pour conséquence directe une très grande hétérogénéité de longueur des télomères. Des études montrent que l'activité de la télomérase est très faible dans les lésions pré-tumorales et qu'elle augmente lors de la progression tumorale (Engelhardt et al., 1997; Kolquist et al., 1998; Yan et al., 1999). De plus, dans la plupart des cellules cancéreuses, on observe la présence d'une activité élevée de la télomérase avec des télomères courts et de fréquentes anomalies cytogénétiques impliquant les télomères (Gisselsson et al., 2001; Rudolph et al., 2001).

Ces données expérimentales soulèvent la dualité fonctionnelle de la télomérase dans l'oncogenèse. S. Georgin–Lavialle (Georgin-Lavialle, 2011) a proposé un schéma repris en ***figure 11*** résumant le devenir de la cellule somatique en fonction de la taille des télomères. Lorsque les cellules somatiques réalisent un grand nombre de divisions cellulaires, les télomères raccourcissent jusqu'à atteindre une taille « critique ». Les cellules entrent alors en sénescence. A ce stade, p53 et la protéine Rb bloquent le cycle cellulaire.
Si une anomalie cellulaire permet à la cellule de passer ce point de contrôle et de continuer à proliférer, le raccourcissement des télomères s'accentue et la cellule entre en phase de « crise télomérique », ce qui provoque alors une importante instabilité génétique.

A ce stade, de nombreuses cellules sont éliminées par sénescence ou apoptose. Cependant, certaines cellules acquièrent suffisamment d'anomalies oncogéniques pour permettre l'émergence d'un clone tumoral par réactivation de la télomérase et conservation de la longueur minimale des télomères, en plus de capacités pro-proliératives et anti-apoptotiques, de l'hyper-expression d'oncogènes et de l'inactivation de suppresseurs de tumeur.

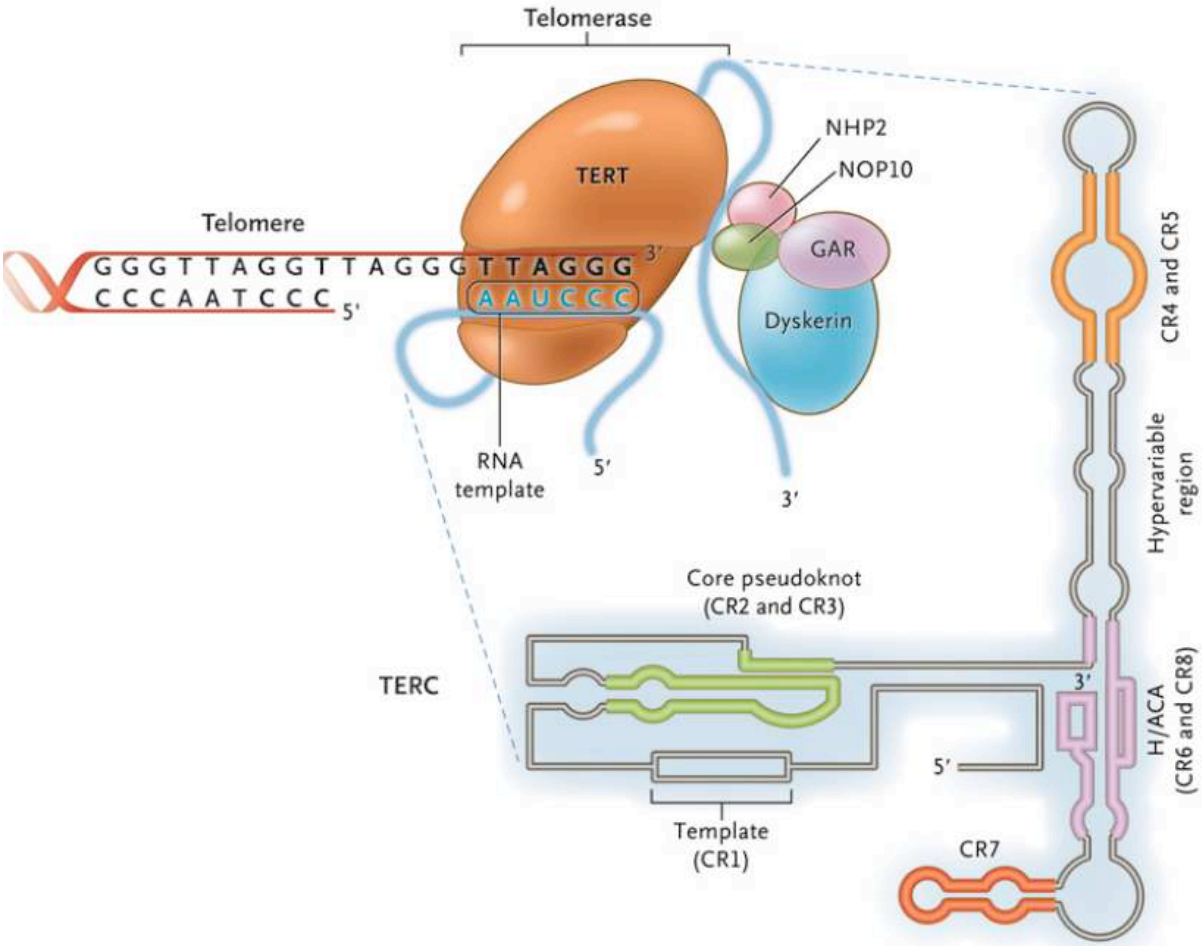

Figure 10 : Structure du complexe de la télomérase (Calado and Young, 2009)

La télomérase fait partie d'un complexe protéique associant la **dyskérine**, **NHP2**, **NOP10**, et **GAR1**.

La sous-unité catalytique de la télomérase **TERT** (Telomerase Reverse Transcriptase) contient trois domaines principaux : la région N-terminale, la région réverse transcriptase et la région C-terminale. TERT allonge le télomère sur le brin meneur en ajoutant à l'extrémité 3' des hexamères de nucléotides TTAGGG grâce à l'ARN matriciel de la sous-unité **TERC** (Telomerase RNA Component). La sous-unité TERC comporte sept domaines principaux (CR1 à CR7).

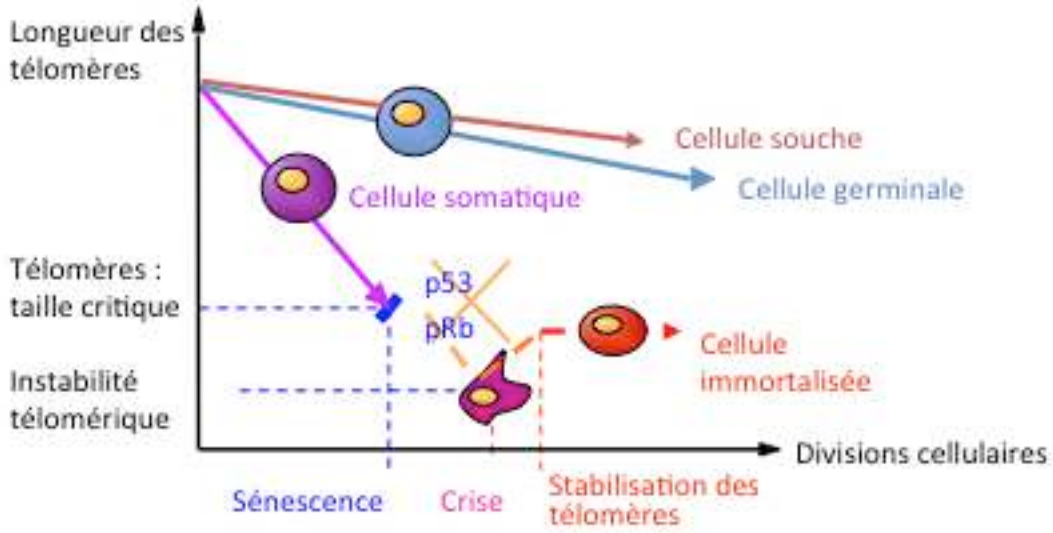

Figure 11 : Evolution de la taille des télomères en fonction du nombre de divisions cellulaires et échappement tumoral (Georgin-Lavialle, 2011) (Artandi and Depinho, 2000)

A chaque division cellulaire, les télomères raccourcissent jusqu'à atteindre une taille critique, le point de contrôle du cycle cellulaire est alors engagé et la cellule entre en sénescence.
Si les voies p53 et /ou Rb de contrôle sont inactivées, les cellules reprennent le cycle avec persistance de l'érosion télomérique et accumulation d'anomalies génétiques et chromosomiques (fusions, cassures). Une telle instabilité génétique entraine l'activation d'autres voies de contrôle permettant à ces cellules d'entrer en apoptose. Mais la cellule peut encore contourner cette voie soit en réactivant la télomérase, soit en activant la voie de l'ALT.

B. TECHNIQUES DE MESURE DE LA TELOMERASE ET DE SON ACTIVITE

- EXPRESSION DE LA SOUS-UNITE CATALYTIQUE DE LA TELOMERASE

De nombreux anticorps ciblant la sous-unité catalytique de la télomérase humaine (hTERT) sont commercialisés. Cependant, leurs spécificités ne sont pas clairement établies et seul un anticorps est à ce jour recommandé. C'est la raison pour laquelle Fabricius *et al* ont entrepris en 2009 (Fabricius et al., 2009) de vérifier la spécificité de 14 anticorps commercialisés dirigés contre hTERT. Grâce à cette étude, nous avons choisi de tester puis d'utiliser l'anticorps anti-hTERT monoclonal de souris (2D8) référencé actuellement LSB95 (LifeSpan Bioscience). Cet anticorps est dirigé contre un épitope non connu de la protéine « full length » AA 1-1132, produit par des cellules d'insecte. C'est chez la souris que l'anticorps de type IgM est produit. Les auteurs ont testé sa réactivité nulle avec un peptide de la nucléoline. En effet, plusieurs anticorps ont déjà montré leurs non spécificités et « cross-reaction »

avec cette protéine (Wu et al., 2006). En immunohistochimie sur prélèvement congelé, ou fixé en formol et inclus en paraffine, l'anticorps produit un marquage nucléaire.

- TELOMERE REPEAT AMPLIFICATION PROTOCOL : TRAP

La détection de l'activité de la télomérase dans des échantillons biologiques peut être réalisée grâce à la méthode du TRAP. Cette technique est composée de deux phases : (1) élongation *in vitro* d'un fragment télomérique synthétique par la télomérase contenue dans l'extrait cellulaire, (2) détection de ces produits d'élongation par amplification par PCR (Kim et al., 1994). Le principe initial de la technique TRAP consiste en l'utilisation d'une amorce synthétique (TS) mimant une extrémité télomérique, et d'une seconde amorce (CX) permettant l'amplification par PCR des produits d'élongation. La télomérase contenue dans l'extrait cellulaire va ainsi, en présence de dNTP, ajouter des répétitions télomériques à l'extrémité 3' de l'amorce TS pendant une phase d'incubation de 20 à 30 min à 25°C. Ensuite la présence de Taq polymérase et de l'amorce CX permet l'amplification par PCR des produits synthétisés par la télomérase.

Il existe plusieurs techniques de détection de ces produits d'amplification qui vont permettre une mesure semi-quantitative ou quantitative de l'activité télomérase initiale.

L'ajout d'un standard interne dans le milieu réactionnel permet d'obtenir une mesure semi-quantitative de l'activité télomérase. Ce standard est formé d'une séquence nucléotidique flanquée en 5' et 3' des séquences complémentaires aux amorces TS et CX, et sera donc amplifié de la même manière que le produit de la réaction de TRAP lors de la PCR. Ce standard étant ajouté en quantité équivalente dans le milieu réactionnel de chaque échantillon, il permettra non seulement de contrôler l'absence d'inhibiteurs de Taq polymérase dans l'extrait cellulaire, mais aussi de normaliser le signal issu de l'amplification des produits d'élongation de la télomérase.
Plus récemment, une technique de TRAP quantitatif a été développée grâce à l'utilisation de la PCR quantitative en temps réel (Hou *et al.,* 2001). Ce test utilise le même principe que le TRAP classique, mais la phase d'amplification sera réalisée en PCR temps réel, permettant ainsi la détection à chaque cycle des produits d'amplification grâce à la présence de SybrGreen I qui reconnaît les fragments d'ADN double brin. La réalisation d'une gamme étalon obtenue à partir de dilutions successives d'un échantillon de télomérase quantifié, permettra la quantification précise de l'activité télomérase contenue dans l'échantillon de départ.

C. MECANISME D'ALLONGEMENT ALTERNATIF DES TELOMERES PAR RECOMBINAISON

La télomérase est exprimée par les cellules cancéreuses dans plus de 80% des cas. Elles conservent ainsi leurs longueurs télomériques à chaque division cellulaire. Les longueurs télomériques dans ces cellules sont quasi toutes identiques, autour de 10 kb.

En l'absence de réactivation de la télomérase, la cellule tumorale met en place un système alternatif d'allongement des télomères : ALT. Ce mécanisme a pour principe d'allonger les télomères de manière hétérogène avec des longueurs pouvant varier de 3 à 50 kb pour une même cellule (Henson et al., 2002). Par ailleurs, les cellules ALT positives contiennent des séquences répétitives extra-télomériques (ECTRs) composées notamment de séquences circulaires double et simple brin et de séquences linéaires télomériques (Cesare and Griffith, 2004; Cesare and Reddel, 2010). La fonction des ECTRs dans le mécanisme d'allongement des télomères est à ce jour mal connue.

Enfin, dans les cellules ALT positives, les corps PML sont associés aux télomères, et appelés APBs (Associated PML-bodies). Cependant, la présence d'APBs n'est pas suffisante pour conclure à une activité ALT, dans la mesure où d'autres mécanismes alternatifs d'allongement des télomères existent, « by-passant » la télomérase ou les APBs (Cerone *et al*., 2005; Fasching *et al*., 2005; Marciniak *et al*., 2005).

- CORPS PML

Les protéines promyelocytic leukaemia (PML) et SP100 sont essentielles à la formation des corps nucléaires PML (PML-NBs, PML-nuclear bodies), couvrant la structure protéique « sphérique » de 50 à 100 nm de diamètre (Lang *et al*., 2010). Leurs rôles sont multiples. Elles sont associées à différents compartiments cellulaires en réponse à différents stress comme le raccourcissement des télomères, les dommages de l'ADN, les modifications conformationnelles des protéines (Condemine et al., 2007), l'inhibition du protéasome (Mattsson *et al*., 2001) ou la régulation de l'expression du CMH I (Zheng *et al*., 1998) etc. PML joue un rôle primordial dans la maintenace de la quiescence des cellules souches hématopoïétiques et leucémiques (Ito *et al*., 2008) (Ito and Ito, 2013). La protéine PML recouvre le corps nucléaire comme une « coquille » dans laquelle on retrouve plus de 100 protéines différentes (nuclear protein database (Dellaire, 2003) (Lallemand-Breitenbach and De Thé, 2010) et, en fonction des localisations, les corps comportent également ADN et ARN.
La surexpression de PML induit la sénescence, l'arrêt du cycle cellulaire et l'apoptose *(Quignon et al.*, 1998; Wang *et al.*, 1998). PML permet l'activation de la voie de p53 et de la protéine du rétinoblastome (Rb) (Vernier *et al.,* 2011). Ses interactions avec la voie de p53 ne sont pas complètement élucidées, PML recrute p53 au sein des corps nucléaires et facilite sa phosphorylation

(Pearson *et al*., 2000) (Hofmann *et al.*, 2002) mais également la séquestration de MDM2 (Bernardi et al., 2004). Hugues de Thé (Rowley *et al.*, 1977) (De Thé *et al*., 1990; The *et al.*, 1991) a très largement contribué à la compréhension des multiples rôles de PML en mettant en évidence dans plus de 98% des cas de leucémies promyélocytaires le gène de fusion *PML/RARA* (Récepteur à l'acide rétinoïque alpha). Ce gène de fusion issu de la translocation t(15;17) invalide la fonction de PML en désorganisant les PML-NBs, ainsi que celle de RARA, en agissant comme dominant négatif.
Enfin, PML et SP100 sont soumises à des modifications post-transcriptionnelles de type sumoylation (Small Ubiquitin-related Modifier) par SUMO1 surtout, et SUMO2/3 (Van Damme *et al*., 2010).

- CORPS PML ET MECANISMES D'ALLONGEMENT ALTERNATIF DES TELOMERES

En 1999, Yeager et al (Yeager et al., 1999) ont découvert que les cellules cancéreuses immortalisées et n'exprimant pas la télomérase, possédaient un nouveau type de PML-NBs associés aux télomères, contenant, par définition, les protéines PML, SP100 et SUMO, mais également les séquences nucléotidiques télomériques simple brin, les protéines associées aux télomères (TRF1, TRF2, POT1 et RAP1) et des protéines impliquées dans la réparation des dommages de l'ADN par recombinaison homologue : RAD51, RAD52, le complexe MRN, l'histone γH2AX, et les SMC5/6 (structural maintenance of chromosome complex). Les séquences télomériques sont absentes des corps PML dans les cellules télomérases positives (Henson, 2006; Grudic et al., 2007). Ces corps PML forment des clusters associant plusieurs extrémités télomériques et favorisent ainsi la recombinaison entre les télomères (Draskovic et al., 2009).

Ces structures complexes sont appelées APBs (ALT-associated PML-NBs). Leur structure tridimensionnelle a été décrite par Lang *et al* en 2010 (Lang *et al*., 2010). L'association entre la présence des APB aux télomères et l'ALT est clairement établie (Cesare and Griffith, 2004; Fasching *et al*., 2007). Cependant il existe des limites à la détection des APBs et certaines incertitudes sur le fait que les cellules négatives pour les APBs le soient également pour l'ALT. En effet, il est possible de retrouver des colocalisations PML-télomères dans des cellules ALT négatives. La présence de ces « telomeres-associated PML bodies » ou TPBs serait alors représentative d'un état « pré-ALT » (Slatter et al., 2010, 2012).

Le mécanisme ALT est dépendant de la recombinaison des télomères et donc de la réplication (Dunham et al., 2000). Il favorise les mécanismes de « rolling circle amplification » (RCA) induisant ainsi la production de cercles riches en C, témoins spécifiques de l'activité ALT. En effet, il semblerait pertinent de rechercher les mécanismes d'ALT par la présence de cercles C : cercles extra-chromosomiques d'ADN télomériques partiellement simple brin, avec un brin riche en C complet et un brin riche en G partiel. La présence et l'abondance de cercles C sont spécifiques des mécanismes

ALT et corrélées à l'activité ALT. La sensibilité de détection est meilleure que la détection de l'ALT par les APBs (Henson *et al*., 2009).

Si plus de 80% des tumeurs surexpriment la télomérase, seule une minorité utilise l'ALT comme mécanisme d'allongement des télomères : ce sont principalement les tumeurs sarcomateuses (Henson et al., 2005) (Ulaner et al., 2003; Heaphy et al., 2011). De plus, si ces 2 mécanismes sont exclusifs, ceci suggère une inhibition de l'ALT dans les cellules exprimant la télomérase, comme avancé par Bower et al (Bower et al., 2012) récemment, et d'autres équipes précédemment (Jiao et al., 2011; Heaphy et al., 2012) (Lovejoy et al., 2012; Schwartzentruber et al., 2012) (Ishii et al., 1999; Perrem et al., 1999) en démontrant que ATRX est le candidat répresseur des mécanismes ALT dans les cellules positives pour la télomérase.
En effet, les mutations d'*ATRX*, *TP53* et *H3F3A* (codant pour ATRX, p53 et H3.3) sont corrélées à l'activité ALT dans les glioblastomes pédiatriques (Schwartzentruber et al., 2012). Enfin, la présence d'ATRX est inversement corrélée à la présence des TERRAs aux télomères (Ng et al., 2009; Goldberg et al., 2010; Sampl et al., 2012).

La ***figure 12*** représente la complexité du mécanisme d'allongement alternatif des télomères et de ses multiples étapes de régulation.

- ALLONGEMENT DES TELOMERES : RECOMBINAISON HOMOLOGUE OU NHEJ ?

Les télomères dysfonctionnels aboutissent à des fusions chromosomiques réalisées par la machinerie de réparation des cassures double brin : RH ou NHEJ. Le « choix » de ces voies de réparation est mal défini, de même que l'équilibre par lequel est régi la réparation des cassures double brin de l'ADN génomique, mais il existe le plus souvent un échange des chromatides sœurs (Telomere sister chromatid exchanges, T-SCEs), suggérant que le mécanisme de recombinaison homologue puisse être largement impliqué (Bailey et al., 2004; Bechter et al., 2004).

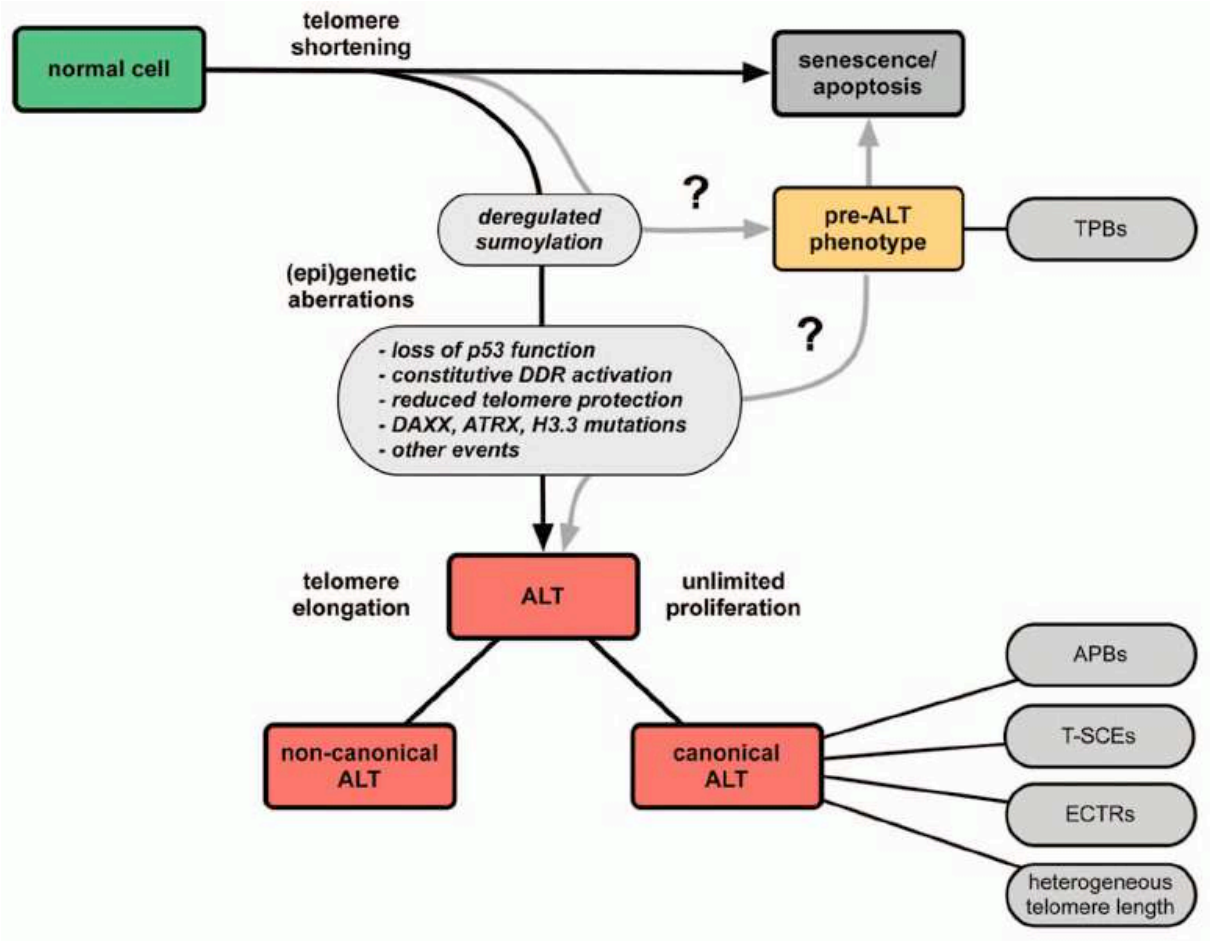

Figure 12 : Acquisition du phénotype ALT (Chung et al., 2012)

De nombreux mécanismes de dérégulation interviennent dans l'allongement des télomères, télomérase indépendant : la **dérégulation de l'équilibre sumoylation/désumoylation aux télomères**, et une **combinaison d'aberrations additionnelles** comme l'activation constitutive de la machinerie de réparation de l'ADN, la déstabilisation du complexe « shelterin », la perte de p53, les mutations de DAXX, ATRX ou H3.3 etc., autant de mécanismes requis pour l'ALT.

La **voie canonique de l'ALT** comporte la présence d'APBs, d'ECTRs, de T-SCEs (Telomeres-Sister Chromatid exchanges) et d'une longueur hétérogène des télomères.
La **voie non canonique** caractérise les mécanismes ALT pour lesquels il manque un ou plusieurs des mécanismes sus-cités.

Enfin, le concept de **phénotype « pré-ALT »** est associé à des mécanismes de dérégulation de la sumoylation avec accumulation de PML aux télomères (Telomere-associated PML bodies, TPBs). L'accumulation supplémentaire d'anomalies épigénétiques induirait l'apparition d'APBs fonctionnels et d'un phénotype ALT.

D. METHODES DE DETECTION DE L'ALT ET DES DYSFONCTIONS TELOMERIQUES

Il existe deux méthodes principales permettant de détecter l'ALT :

1) **la recherche de « terminal restriction fragments » (TRF)** par Southern blotting des profils de longueur des télomères. En effet, dans les cellules ALT, la longueur des télomères est hétérogène, souvent supérieure à 20 kb alors que les télomères humains sont au contraire de longueur homogène et plus courte, comprise entre 5 et 10 kb (Bryan *et al*., 1995) (Henson *et al*., 2002).

2) **la recherche de corps PML associés à l'ALT (APBs)** par une méthode d'immuno-FISH détectant la protéine PML associée aux télomères repérés par une sonde télomérique spécifique (Henson *et al*., 2005; Heaphy *et al*., 2011). Récemment, une méthode quantitative de mise en évidence des cercles C a été mise au point et permet de détecter de manière spécifique la présence de l'ALT dans les cellules (Henson *et al.*, 2009; Lau *et al*., 2012).

- DETECTION DES CERCLES C : CC ASSAY

Il existe deux méthodes permettant leur détection : (1) une technique d'amplification de l'ADN par PCR utilisant le cercle C comme matrice de réplication et produisant des simples brins linéaires quantifiés par dot-plot en utilisant une sonde radio-marquée (Henson *et al.*, 2009). (2) une technique simplifiée récemment publiée par la même équipe, utilise la mesure de longueur des télomères par PCR quantitative pour détecter également l'ALT à partir d'une quantité minimale de 30 ng d'ADN et en un temps réduit (Henson *et al*., 2009).

- APB ET COLOCALISATION DE PML ET TRF2

Cette méthode, simple, reproductible et facilement interprétable, permet de détecter les phénomènes d'ALT dans les cellules n'exprimant pas la télomérase. Cependant cette technique présente des limites de sensibilité ne garantissant pas une détection absolue de toutes les cellules ALT+. De même, toutes les cellules possédant des colocalisations PML et TRF2 ne sont pas ALT+ (vu ci-dessus).

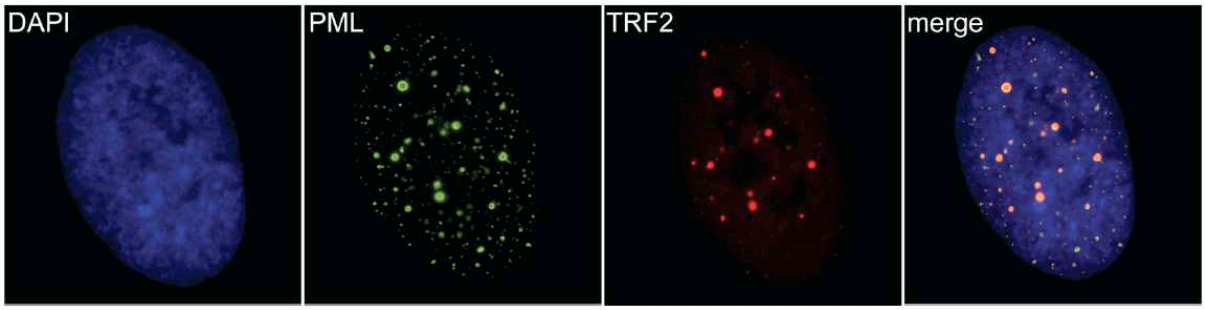

Illustration d'un immunomarquage PML (vert) **et TRF2** (rouge) avec colocalisations représentant les APBs et confirmant la présence de mécanisme alternatif de recombinaison des télomères (Sullivan and Karlseder, 2010).

- IMMUNOFISH

Cette technique permet de détecter la présence de certaines protéines colocalisées aux télomères. Les informations retenues en fonction des protéines recherchées sont différentes et informent (1) soit sur la présence de PML aux télomères avec la suspicion de mécanismes ALT, (2) soit sur la présence de γH2AX ou 53BP1 pour la recherche de dysfonctions télomériques, les TIFs (telomeres dysfunction induced foci).

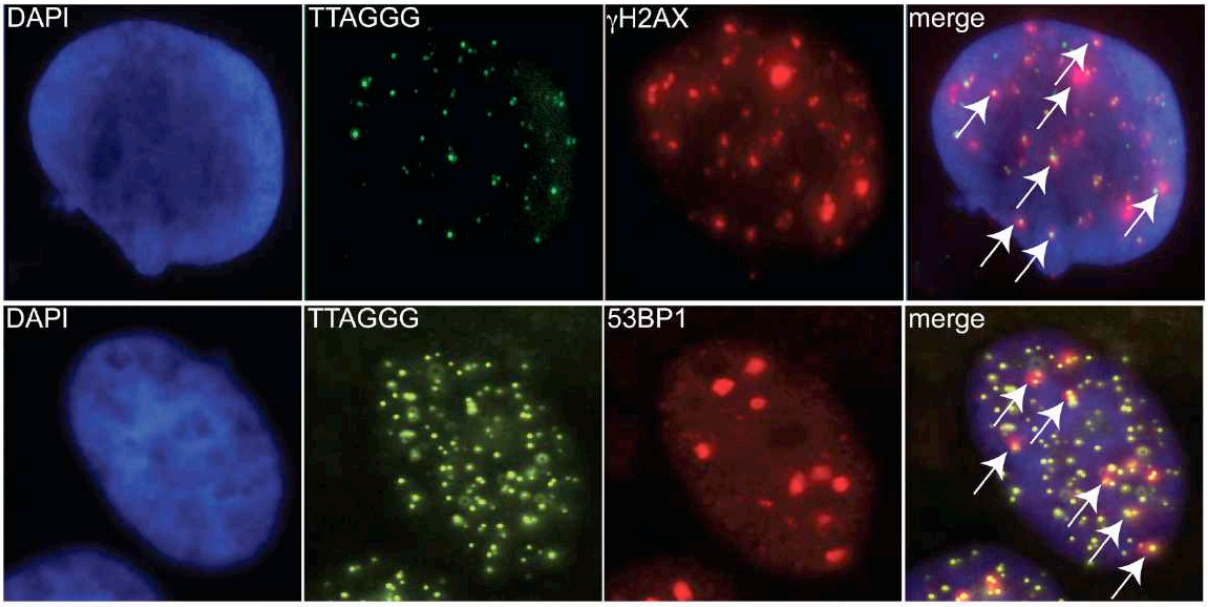

Exemples de TIFs (Sullivan and Karlseder, 2010) : sur des noyaux en interphase les protéines 53BP1 et γH2AX permettent de localiser les sites de réparation de dommages de l'ADN. Le marquage simultané des télomères par la sonde spécifique permet d'évaluer les colocalisations.
Pour exemple, il faut un minimum de cinq télomères dysfonctionnels et de petite taille pour déclencher *in vitro* la sénescence (Kaul et al., 2012).

- CO-FISH (CHROMOSOMES ORIENTED-FLUORESCENT IN SITU HYBRIDIZATION) :

Cette technique permet d'évaluer la **synthèse directe et retardée des télomères** des brins meneurs et retards en combinant (1) une étude du cycle cellulaire en BrdU (bromodéoxyuridine) et BrdC (bromodéoxycytidine), (2) une irradiation UV et une digestion des brins néo-synthétisés par une exonucléase III, et (3) une étude de FISH avec les sondes spécifiques et de couleurs différentes des brins meneurs (sonde AATCCC, ici rouge) et retards (sonde TTAGGG, ici verte). Cette technique met en évidence les anomalies télomériques acquises au cours du cycle cellulaire : recombinaisons télomériques entre chromosomes pour l'ALT ou anomalies morphologiques de nombre et de localisations des télomères pour rechercher des dysfonctions télomériques.

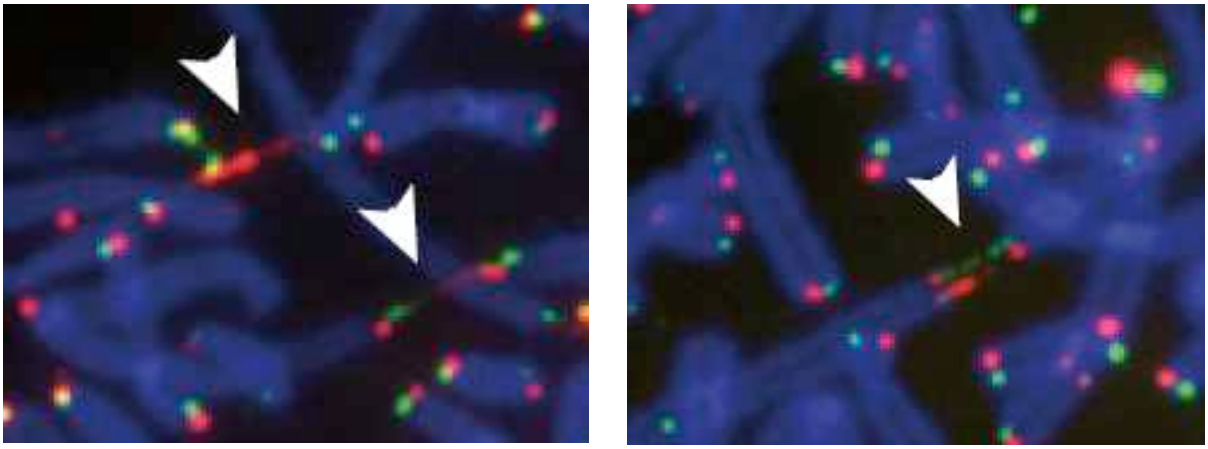

Exemple de remaniements télomériques : recombinaison ou ponts télomériques entre différents chromosomes illustrant les phénomènes d'ALT (Draskovic et al., 2009).

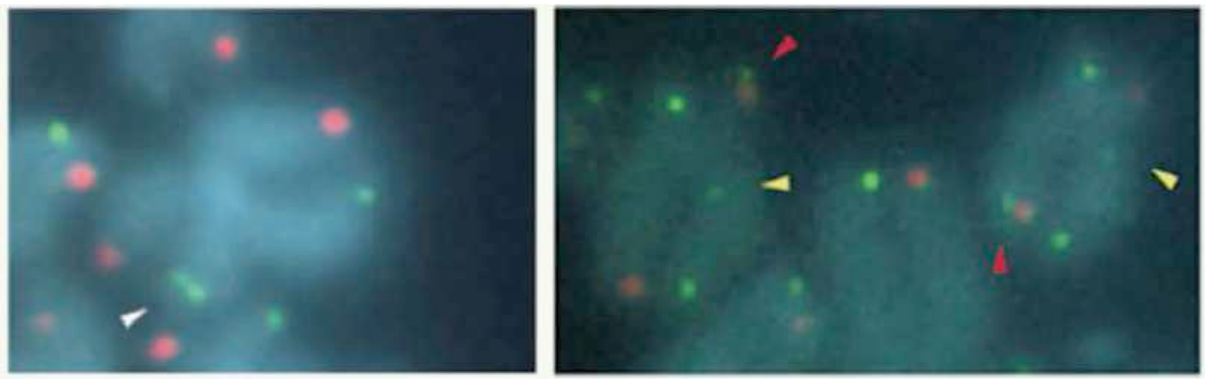

Exemple d'anomalies morphologiques , illustration de dysfonctions télomériques dans le syndrome HH : doublets télomériques (blanc), signaux télomériques interstitiels (jaune), signaux télomériques multiples (rouge) (Touzot et al., 2012).

REPONSE CELLULAIRE AUX DOMMAGES DE L'ADN : INSTABILITE GENETIQUE, SENESCENCE, ECHAPPEMENT TUMORAL, APOPTOSE

Suite au raccourcissement télomérique « physiologique », la cellule atteint son nombre maximal de divisions et, en conséquence, il existe un arrêt du cycle cellulaire de manière prolongée et irréversible : c'est la sénescence. Pendant cette phase, la cellule peut accumuler des anomalies génétiques et des remaniements chromosomiques. Il existe alors deux devenirs possibles pour la cellule : 1) les « gatekeeper » ou gardiens de l'intégrité génomique, entrainent l'arrêt du cycle cellulaire, avec réparation et reprise du cycle. Si la réparation n'est pas possible la cellule est vouée à la mort cellulaire. 2) Ces anomalies ne sont pas prises en charges par le système de réparation et l'accumulation d'erreurs peut, dans ce cas, conduire à l'échappement du système de surveillance, soit par un effet pro-oncogénique, soit par un effet d'inhibition ou d'inactivation des suppresseurs de tumeur.

Dans ce chapitre, nous introduirons l'entrée en sénescence des cellules normales suite aux raccourcissements télomériques après un nombre défini de divisions cellulaires. C'est le concept de sénescence proliférative.

1. RACCOURCISSEMENT DES TELOMERES ET SENESCENCE

La sénescence cellulaire a été décrite pour la première fois par Hayflick en 1965 (Hayflick, 1965) qui a constaté que les cellules humaines avaient une capacité proliférative limitée. Elle est définie par un arrêt du cycle cellulaire prolongé et irréversible, qui se caractérise par une non-réponse aux facteurs de croissance, une activité métabolique réduite et un changement morphologique des cellules (Collado et al., 2007).

Ce mécanisme diffère de la quiescence qui est un état cellulaire réversible, dit de « dormance », et sans lien avec une anomalie du génome. En effet, la cellule possède une « horloge biologique », avec un nombre de division cellulaire maximal programmé et corrélé à la longueur minimale critique des télomères, en dessous de laquelle la cellule entre en sénescence (proliférative).

Les bases moléculaires de la sénescence sont largement étudiées. Elle est le fruit de la combinaison de trois mécanismes : le raccourcissement télomérique, la régulation positive du locus de *CDKN2A* codant pour INK4A (qui active la voie Rb) et ARF (qui active la voie de p53) (Chin et al., 1999; Li et al., 2009), et l'accumulation de dommages de l'ADN. Ainsi, le raccourcissement télomérique permet l'entrée en sénescence de la cellule. Les cellules sénescentes possèdent des marqueurs phosphorylés et actifs de réparation de cassures double brin tels que γH2AX, 53BP1, CHK2… directement localisés aux télomères dysfonctionnels, et leur inactivation dans les cellules sénescentes permet la reprise du cycle cellulaire (d'Adda di Fagagna et al., 2003) (Takai et al., 2003). Les télomères dysfonctionnels peuvent également induire l'apoptose en activant la voie de p53 (Lee et al., 1998) (Rudolph et al., 1999; Rajaraman et al., 2007).

La ***figure 13*** illustre les voies de sénescence ou d'apoptose après la détection de télomères dysfonctionnels.

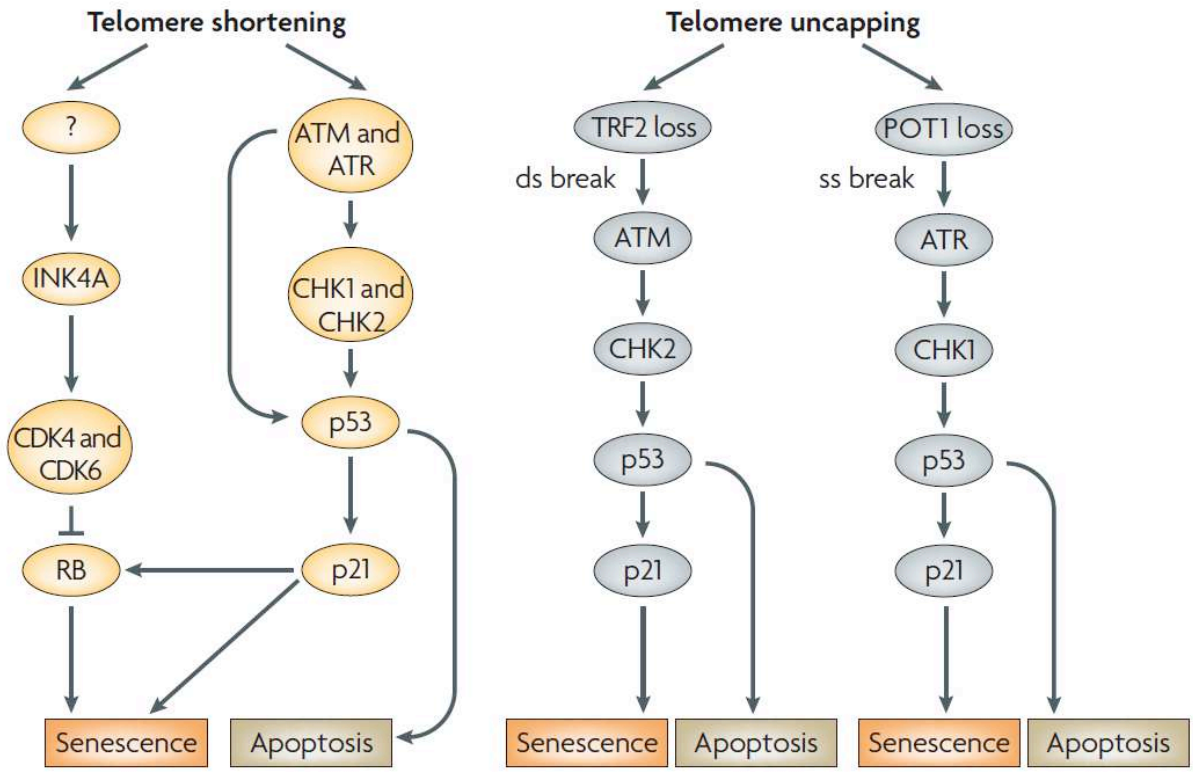

Figure 13 : Télomères dysfonctionnels et activation des voies p53 et Rb (Deng *et al*., 2008)

Les raccourcissements progressifs des télomères au cours des cycles cellulaires successifs et la « déprotection » des télomères par défaillance du complexe « shelterin » vont activer la voie de réparation de l'ADN, *via* ATM et ATR et, en aval, la sénescence ou l'apoptose.

Il existe peu de marqueurs robustes pour identifier les cellules sénescentes (Collado and Serrano, 2006). Il s'agit le plus souvent de marqueurs d'arrêt du cycle cellulaire : p16, p21 (Young *et al.*, 2008), p27 (Majumder *et al*., 2008), de protéines de la famille Ras (Hras, Kras, Nras) (Serrano *et al*., 1997) (Sarkisian *et al*., 2007), Braf (Dhomen *et al.*, 2009), E2F (Denchi *et al.*, 2005) PTEN (Chen *et al.*, 2005). Néanmoins, le plus utilisé et le plus consensuel est le test d'activité de la beta-galactosidase associée à la sénescence à pH=6. Ce test permet de détecter la dégradation des sucres par cette enzyme lors de la sénescence en ajoutant son substrat chimiquement modifié, X-Gal, qui sera dégradé et visualisé en microscopie optique comme un précipité bleuté (Dimri *et al*., 1995; Itahana K, Itahana Y, 2013).

2. ECHAPPEMENT TUMORAL

Le processus de sénescence permet de protéger l'organisme de l'apparition de cancer en empêchant les cellules de réaliser un trop grand nombre de divisions cellulaires et d'accumuler des anomalies génétiques susceptibles de transformer une cellule normale en une cellule tumorale (Campisi *et al*., 2001). Cependant l'état de sénescence s'accompagne d'une instabilité génétique avec fusions chromosomiques, et d'une surexpression d'oncogènes ou inhibition de suppresseurs de tumeurs (Hande *et al.*, 1999).

De nombreuses tumeurs à l'état « pré-malin » expriment des marqueurs de sénescence (Collado *et al.*, 2005) : les neurofibromes de la neurofibromatose, les adénomes coliques, les néoplasies intra-canalaires ou *in situ*, les naevi... A l'inverse, les tumeurs malignes n'expriment pas de marqueur de sénescence. Ceci suggère que la sénescence joue un rôle de « barrière » de la progression tumorale, comme un « mécanisme suppresseur de tumeur », mais aussi une étape, précédent la progression. Ainsi, pour passer de l'état « pré-malin » à l'état « malin », un « évènement secondaire » et supplémentaire doit survenir, soit la perte de régulation de la sénescence, soit la perte de régulation de l'apoptose, soit l'acquisition d'une capacité proliférative incontrôlée.

Nous avons cité la participation active des oncogènes et suppresseurs de tumeurs dans l'entrée en sénescence de la cellule. L'évolution vers le phénotype tumoral de la cellule est le plus souvent associée à la perte de *CDKN2A* ou *TP53,* empêchant ainsi la cellule d'entrer en sénescence (Sarkisian *et al*., 2007) et initiant la transformation tumorale.

Inversement, restaurer les fonctions de suppresseurs de tumeurs comme p53 (Efeyan *et al.*, 2007; Ventura *et al.*, 2007; Kumamoto *et al*., 2008; Brown *et al*., 2009) ou inhiber les oncogènes surexprimés comme c-Myc (Wu *et al.*, 2007) permet de restaurer les capacités de sénescence de la cellule transformée, participant au phénomène de « clairance » ou décroissance tumorale. Les cellules sénescentes sont alors prises en charge par le système immunitaire inné, macrophage, polynucléaires neutrophiles et lymphocytes NK (Ventura *et al*., 2007) (Xue W, Nature 445, 656-660, 2007).

Ainsi, les télomères se trouvent au centre de l'équilibre entre allongement et attrition, inhibition et recrutement du système de réparation de l'ADN, recombinaison homologue et NHEJ, sénescence, transformation tumorale et apoptose.

PROBLEMATIQUE

Les hémopathies myéloïdes et lymphoïdes sont des pathologies clonales évolutives.. Il existe deux hémopathies clonales, avec atteintes cutanées, caractérisées par la régression spontanée des lésions cutanées : une pathologie myéloïde, la mastocytose de l'enfant et une pathologie lymphoïde, la papulose lymphomatoïde.

La mastocytose forme un groupe hétérogène de pathologies touchant l'enfant le plus souvent, et l'adulte. « Les » mastocytoses évoluent différemment chez ces patients : chez l'enfant la mastocytose régresse le plus souvent, chez l'adulte elle se déclare à l'âge adulte et persiste sous forme chronique. Dans les deux cas, il s'agit donc d'une hémopathie clonale avec mutations de *KIT* (Bodemer *et al*., 2010). Nous n'étudierons pas ici les mastocytoses sans mutation de *KIT* retrouvée, (WT). Les mutations de *KIT* diffèrent entre les enfants (mutations préférentielles des exons 8 et 9, domaine extracellulaire (ECD)) et les adultes (mutations préférentielles de l'exon 17, domaine phospho-transférase (PTD)) et activent des voies de signalisation intracellulaire différentes (Yang et al., 2010b). Les mutations les plus fréquemment retrouvées chez l'enfant (non PTD) activent la voie Akt, alors que les mutations de l'exon 17 (PTD) activent principalement la voie Stat. Enfin, dans les formes agressives de mastocytose (leucémie à mastocytes, sarcome mastocytaire), il existe préférentiellement des mutations du domaine ECD (non PTD) de *KIT* (Georgin-Lavialle *et al.*, 2012).

La papulose lymphomatoïde (PL) forme également un groupe hétérogène de maladies sur les plans clinique et pronostique. Sans distinction d'âge, il existe des patients peu symptomatiques et d'autres présentant de nombreuses lésions associées à des récidives et à une évolution chronique. Pour un troisième groupe de patients, l'histoire de la maladie est marquée par l'apparition d'un lymphome clonalement identique au clone T retrouvé dans les lésions de PL. Biologiquement, la PL est une pathologie clonale dont la physiopathologie est peu documentée. Aucun mécanisme oncogénique décrit n'a réellement démontré son impact physiopathologique dans le développement de la maladie (origine infectieuse, virale notamment, mutation, translocation). Aucun récepteur à activité tyrosine kinase constitutivement activé n'a été décrit dans cette pathologie.

Ainsi, nous avons émis l'hypothèse que la régulation de la régression spontanée de ces pathologies pouvait dépendre de la longueur des télomères et de l'activité de la télomérase, associée à l'activation constitutive d'un récepteur à activité tyrosine kinase.

HYPOTHESES ET OBJECTIFS DE L'ETUDE

1. MASTOCYTOSE

Les différences d'évolution de la maladie observées entre les enfants et les adultes suggèrent un rôle potentiel de la biologie des télomères dans la régression de la mastocytose de l'enfant, et dans la chronicité de la mastocytose de l'adulte (***figure 14***).

Ainsi, les mutations du domaine PTD pourraient augmenter l'expression et/ou l'activité de la télomérase, et entraîner une stabilisation et/ou un allongement de la longueur des télomères, favorisant l'immortalisation des mastocytes.

À l'inverse, les mutations du domaine ECD, non PTD, pourraient :

- d'une part induire une prolifération accrue de mastocytes tumoraux aboutissant à une sénescence proliférative, avec apoptose des cellules tumorales et disparition des lésions cutanées.
- d'autre part, activer une voie de signalisation intracellulaire différente de celle activée par le domaine PTD, et être à l'origine d'une répression de l'expression de la télomérase et d'un raccourcissement des télomères.

Par ailleurs, les formes agressives de mastocytose de l'adulte présentent des mutations de *KIT* qui peuvent se trouver dans le domaine PTD ou ECD. Il existe également des mastocytoses agressives avec des formes WT de *KIT*, elles ne seront pas développées ici. L'activation constitutive de c-Kit et de la signalisation intracellulaire en aval pourrait induire une instabilité génétique accrue en fonction des mutations de type pédiatrique ou adulte, favorisant ainsi l'apparition d'autres anomalies génétiques et l'évolution vers une pathologie agressive.

Les résultats obtenus sur la meilleure compréhension de la régression des mastocytoses pédiatriques et du développement des mastocytoses agressives permettraient d'envisager de nouvelles cibles thérapeutiques pour ces pathologies au pronostic très réservé.

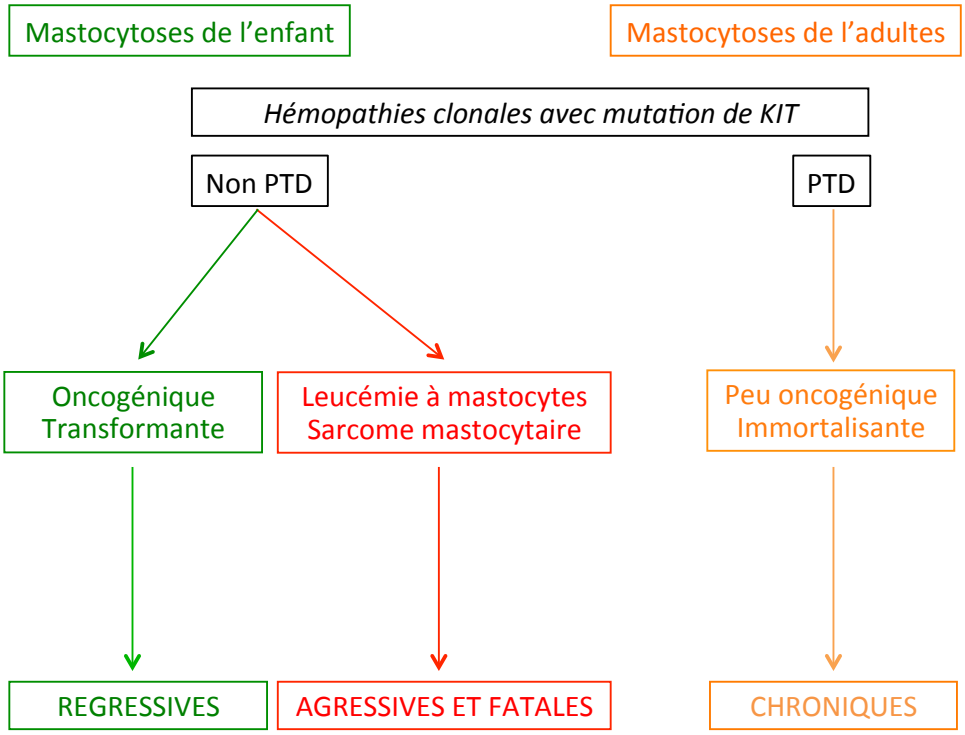

Figure 14 : Représentation schématique de l'évolution des mastocytoses de l'enfant et de l'adulte en fonction de deux types de mutations de KIT étudiées.

2. PAPULOSE LYMPHOMATOÏDE

La physiopathologie et l'oncogenèse de la papulose lymphomatoïde (PL) ont été peu étudiées. Aucune activation constitutive de récepteur à activité tyrosine kinase n'a été décrite dans les cellules tumorales de PL ou dans les lignées cellulaires issues de PL. L'expression et l'activation du récepteur au PDGF (PDGFR) ont été rapportées et étudiées dans les lymphomes T (Piccaluga *et al*., 2005; Huang *et al*., 2010). Les récepteurs au PDGF sont par ailleurs largement impliqués dans l'oncogenèse de différentes tumeurs qui surexpriment PDGF ou acquièrent une anomalie génétique activant constitutivement son récepteur (glioblastomes, tumeurs stromales gastro-intestinales, syndromes myéloprolifératifs hyperéosinophiliques, tumeurs rénales). Son domaine intracellulaire est sensible aux inhibiteurs de tyrosine kinase (de type STI571, Imatinib ou AB1010, Masitinib).

Nous avons émis l'hypothèse d'une expression et d'un rôle de ce récepteur dans la prolifération des cellules tumorales de PL *in vivo,* et *in vitro* dans les lignées cellulaires issues de PL. Cette hypothèse est sous-tendue par l'expression et l'activation déjà décrite de Notch1 dans les PL (Jin *et al*., 2008).

La guérison spontanée des lésions cutanées suggère un rôle potentiel des télomères et de la télomérase dans cette pathologie. L'activation du récepteur au PDGF pourrait contribuer à la régulation de l'expression et de l'activité de la télomérase. Ainsi, une activité diminuée de la télomérase et un raccourcissement des télomères pourraient entrainer la sénescence et l'apoptose des cellules T CD30+ et la disparition des lésions cutanées.

Comme dans le modèle des formes agressives de mastocytoses, les cellules T CD30+ de PL sont susceptibles d'être immortalisées en échappant à la « crise télomérique » (raccourcissement des télomères, sénescence et apoptose), permettant la sélection et la prolifération d'un clone lymphoïde tumoral, et l'émergence d'un lymphome associé. Nous n'étudierons pas ici le rôle potentiel du microenvironnement inflammatoire dans la régression des lésions.

Les résultats obtenus permettraient de développer des marqueurs prédictifs de régression définitive, de chronicité ou d'association de la PL à un lymphome, et de proposer de nouvelles cibles thérapeutiques dans les formes chroniques et invalidantes. De plus ces résultats pourraient s'appliquer à d'autres lymphomes et lymphoproliférations T cutanés.

MASTOCYTOSE : RESULTATS

Le travail sur la mastocytose présenté dans ce manuscrit fait suite à une partie des travaux de thèse soutenue en 2011 par le docteur S. Georgin Lavialle dont voici les résultats :

(1) *In vivo*, à partir de biopsies cutanées congelées de lésions de mastocytoses, il existe une différence significative d'expression en RT-Q-PCR de la sous-unité catalytique de la télomérase (hTERT) entre les enfants et les adultes (enfants n=48 et adultes n=60, p=0,033). Cette expression est normalisée par rapport à l'expression de c-Kit.

(2) En fonction du type de mutation de *KIT* retrouvée chez les enfants (n=46), il existe une différence significative d'expression de hTERT entre le groupe avec mutation de l'exon 8 ou de l'exon 9 (n=17), et le groupe avec mutation de l'exon 17 (n 17) (p=0,03).

(3) L'activité de la télomérase mesurée par QTRAP dans les mastocytes triés et les précurseurs hématopoïétiques issus de moelle osseuse est augmentée chez les patients atteints de mastocytose avec mutation D816V de *KIT* (n=4) par rapport au groupe contrôle (n=4) (test statistique non significatif).

Ces résultats suggèrent fortement un rôle potentiel des télomères et de la télomérase dans l'évolution de la mastocytose de l'adulte et dans la régression de la mastocytose chez l'enfant et ce en fonction du type de mutation de *KIT*.

Le travail de thèse présenté dans le chapitre « résultats I » fait suite à ces travaux. Nous avons dans un premier temps complété les travaux *in vivo* comparant l'expression de hTERT en immunohistochimie entre les adultes et les enfants atteints de mastocytose, et avons confirmé la différence d'expression de hTERT entre enfants et adultes. L'étude de la longueur des télomères chez les enfants a été effectuée en formant deux groupes de patients en fonction des mutations de *KIT* : non-PTD (exons 8 et 9) et PTD (exon 17). En immuno-FISH, les télomères sont plus longs dans les mastocytes des biopsies cutanées d'enfants ayant une mutation PTD de *KIT*.

Afin d'approfondir ces résultats *in vitro,* nous avons suggéré que les mutations activatrices de *KIT*, localisées sur des exons différents, seraient responsables d'une variation d'expression de la télomérase et de la longueur des télomères. Dans un premier temps, nous avons étudié un modèle murin de mastocytes médullaires comportant un récepteur c-Kit muté sur le domaine PTD ou non-PTD et avons détecté des télomères plus courts dans les mutants non-PTD associés à une sénescence plus élevée. Ensuite, nous avons testé un modèle de fibroblastes primaires humains. Les résultats obtenus sont similaires au modèle de mastocytes primaires murins. Cependant, nous n'avons pu mettre en évidence de différence d'expression ou d'activité de la télomérase, nulles dans ces modèles humains.

La régulation de la longueur des télomères est dépendante (1) de l'activité du complexe de la télomérase, (2) de l'intégrité du complexe protéique « shelterin » associé aux télomères, (3) de l'intervention d'un mécanisme alternatif d'allongement des télomères par recombinaison.

En l'absence de résultat positif sur l'expression et l'activité de la télomérase dans ce modèle, nous avons émis l'hypothèse que les différents mutants de *KIT* pouvaient réguler l'expression ou intervenir sur la régulation post-transcriptionnelle des protéines du complexe « shelterin » ; et notamment TRF2 qui lie l'ADN télomérique. Les résultats préliminaires montrent que l'expression en ARN de TRF2 est supérieure au contrôle dans les mutants PTD et non-PTD, mais l'expression protéique en immunofluorescence est plus faible et diffuse dans le mutant non-PTD. Le mutant PTD et le contrôle ont des signaux de fluorescence punctiformes similaires.

Dans une seconde partie du travail intégrée au chapitre « résultats I », nous avons étudié un cas de sarcome mastocytaire récemment publié (Georgin-Lavialle *et al*., 2013) associé à une mutation non-PTD de *KIT*. En effet, ces mutations sont associées aux mastocytoses de l'enfant, et dans près de 80% des cas publiés, les lésions cutanées ont tendance à régresser, soit partiellement le plus souvent, soit totalement dans près de 20% des cas. Ainsi, l'évolution vers une pathologie agressive de type sarcome ou leucémie est paradoxale mais représente environ 3% des cas de mastocytose pédiatrique. Nous avons émis l'hypothèse d'une réexpression de la télomérase expliquant la « transformation » en sarcome. Les résultats montrent : (1) les cellules sarcomateuses c-Kit positives n'expriment pas la télomérase, (2) la longueur des télomères est hétérogène dans ces cellules (S. Georgin-Lavialle), (3) il existe une importante instabilité génétique en aCGH, (4) la colocalisation en immunofluorescence de PML et TRF2 suggère la présence d'APBs et de mécanisme d'ALT, associés à l'expression de p53 et Ki67.

En parallèle, étant donné l'hétérogénéité des données d'évolution de la mastocytose chez l'enfant, C. Méni a procédé à une importante revue de la littérature regroupant près de 1500 cas de mastocytose pédiatrique publiés depuis 1950 afin de déterminer avec précision l'évolution et les caractéristiques de régression de la maladie chez l'enfant. Ces résultats font l'objet d'un article rédigé en anglais et non soumis au moment de la rédaction, retrouvé dans le chapitre « résultats II ».
Brièvement : (1) le sexe ratio est de 1/1, (2) près de 70% des cas sont des atteintes cutanées de type urticaire pigmentaire, (3) près de 80% des enfants suivis présentent une symptomatologie régressive dont près de 20% totalement régressive, (4) la durée de suivi est hétérogène et courte (7 ans en médiane) et la plupart des cas débutent avant l'âge de 2 ans, (5) dans près de 3% des cas rapportés il existe une évolution de la pathologie vers un sarcome ou une leucémie à mastocytes, d'évolution fatale, (6) seulement 10% des mastocytoses rapportées (n=151) ont été génotypées et la proportion de mutation D816V est inférieure à celle retrouvée par Bodemer et al. sur 50 cas (Bodemer et al., 2010).

En conclusion, dans cette première partie de résultats (I et II), nous montrons que les mastocytoses de l'enfant, régressives dans l'ensemble, sont associées à des télomères courts et à un phénotype de sénescence *in vitro*. Contrairement aux mastocytoses de l'adulte associées à des télomères plus longs et à une activation de la télomérase *in vivo* sans pour autant le démontrer *in vitro*. Par ailleurs, l'activation constitutive de c-Kit dans le modèle *in vitro* de mutant non-PTD semble interagir avec la régulation d'expression de TRF2, protéine « shelterin » indispensable à la physiologie du télomère.

RESULTATS I

IN MASTOCYTOSIS, TELOMERE SHORTENING CORRELATES WITH *KIT* MUTATIONS: A NEW APPROACH TO DETERMINE OUTCOME AND PROGNOSIS

Manuscrit à soumettre

In mastocytosis, telomere shortening correlates with *KIT* mutations: a new approach to determine outcome and prognosis.

J. Bruneau [1,2,*£X], S. Georgin-Lavialle [2,3,4*£], I. Plo [5], Zakia Belaid [1], *et al* ., O. Hermine[1,3,4,*].

[1] CNRS UMR 8147, Hôpital Necker-Enfants malades ; Université Paris Descartes, Paris Cité Sorbonne, Assistance Publique-Hôpitaux de Paris, Paris, France

[2] Service d'anatomie et cytologie pathologiques, Hôpital Necker-Enfants malades ; Université Paris Descartes, Paris Cité Sorbonne,Assistance Publique-Hôpitaux de Paris, Paris, France

[3] Service d'hématologie adulte, Hôpital Necker-Enfants malades ; Université Paris Descartes, Paris Cité Sorbonne, Assistance Publique-Hôpitaux de Paris, Paris, France

[4] Centre de référence des mastocytoses CEREMAST, Hôpital Necker-Enfants malades ; Université Paris Descartes, Paris Cité Sorbonne, Assistance Publique-Hôpitaux de Paris, Paris, France

* Faculté de Médecine; Université Paris V René Descartes, Paris Cité Sorbonne, Assistance Publique-Hôpitaux de Paris, Hôpital Necker, Paris, France.

X Université Paris XI Villejuif

£ Both authors contributed equally to this work

Corresponding authors:

Pr. Olivier Hermine, CNRS UMR 8147, Hôpital Necker, Université Paris Descartes, 161 rue de Sèvres, 75743 Paris Cedex 15, France; Tel: +33 144 495 386; Fax: +33 144 495 280; e-mail: ohermine@gmail.com

Key words: mastocytosis, telomere length, telomerase, ALT, senescence.

In mastocytosis, telomere shortening correlates with *KIT* mutations: a new approach to determine outcome and prognosis.

Abstract

Mastocytosis is a heterogeneous disease characterized by mast cells accumulation in one or several organs, and is usually regressive among children but not among adults. Patients with mastocytosis display *KIT* activating mutation, usually in the Phospho-transferase domain (PTD) in adults, and more frequently in the extra-cellular domain (ECD or non-PTD) in children. We hypothesized that telomere shortening mechanism was implicated in the spontaneous regression of pediatric mastocytosis. *In vivo* studies included cutaneous biopsies analysis of adults and children with mastocytosis. Human telomerase reverse transcriptase (hTERT) expression, as well as telomere length were significantly decreased among children with non-PTD mutation, when compared to adults with PTD mutations. *In vitro*, fibroblastic models infected with *KIT* non-PTD mutation showed more senescence than *KIT* PTD mutation, and harbored shorter telomeres. Moreover, *in vivo*, we demonstrated that in mast-cell sarcoma and mast-cell leukemia, hTERT was not expressed, but an alternative lengthening of the telomere (ALT) occurred. Finally, to understand how aggressive mast-cell sarcomas could develop with non-PTD *KIT* mutations, we studied the mechanism of double strand DNA repair in order to explore the involvment of the genetic instability in its occurence. Our results provide *in vivo* and *in vitro* clues that could help to understand clinical and histological differences in mastocytosis: pediatric regression compared to adult persistence. They could also enable to improve the follow up and treatment of patients with mast-cell sarcoma and/or mast cell leukemia with new therapeutic strategies.

Manuscript

Mastocytosis is a heterogeneous disease characterized by mast cells (MC) accumulation in various tissues, especially the skin and bone marrow [1,2]. Mastocytosis is considered as a clonal myeloproliferative disorder [3]. In fact, it is related to the clonal proliferation of MC secondary to a gain-of-function of the proto-oncogene SCF receptor c-Kit. We previously published that childhood mastocytosis is also a clonal disease associated with activating *KIT* mutations in more than 50% of cases and not a reactive disease as it was previously suspected [4]. Surprisingly, the localization of *KIT* mutations differs between adults and children, adults bearing mostly intracellular *KIT* mutations located to exon 17 and affecting the phospho-transferase domain (PTD), whereas children mostly bear *KIT* mutations between exons 7 and 11 affecting extracellular domain (non-PTD) (Figure 1). Literature analysis of childhood-onset mastocytosis evolution shows complete or partial remission before puberty in about 80% of cases (Méni *et al*, unpublished data). In contrast, adult-onset mastocytosis is persistent and non-regressive [5]. Thus, both diseases (adult and children) are clonal, but yet, it is not known why the disease regresses only among children. To better understand how pediatric mastocytosis could regress, we hypothesized a differential implication of the telomere biology system between childhood-onset and adult mastocytosis [6–9].

Firstly *in vivo,* we analyzed cutaneous biopsies with high MC infiltrate from children and adults suffering from mastocytosis. For all of them, we sequenced *KIT*. We identified by immunohistochemistry the expression of telomerase (hTERT) in c-Kit positive cells on cutaneous biopsies selected for their strong pathological mast cell infiltration. A significantly increased hTERT expression is observed among adult (n=16) compared to children (n=18) (*p=0,033*) (Figure 2 a b c). Furthermore, Ki67 nuclear proliferative marker is negative in dermal mast cell accumulation in children and adult cutaneous samples. To confirm this hypothesis, in frozen cutaneous biopsies of mastocytosis patients, we measured hTERT/c-Kit ratio mRNA expression and found that it was significantly increased among adults (n=41) compared to children (n=56; p=0,023) (figure 2 d). Among children, hTERT expression was higher in PTD *KIT* mutation group compared to non-PTD *KIT* mutation group (Figure 2 e) and similar between adult and children with PTD mutations (Figure 2 f). Consequently, we measured the relative telomerase activity in isolated MC from bone marrow of adult patients with PTD *KIT* mutations mastocytosis as well as healthy controls (figure 2 g). As previously reported, no telomerase activity was detected in mature MC [10]. Interestingly, mature medullar MC (n=4) and hematopoietic precursors (HP) (n=3) with PTD *KIT* mutation displayed increased telomerase activity compared to their respective control MC (n=3) and HP (n=3; p=0,125).

Then, we used telomere fluorescent in situ hybridization (Tel-FISH), a semi-quantitative method to measure telomere length in two age-matched children groups with PTD *KIT* mutation et non-PTD *KIT* mutation mastocytosis (figure 2 h j). Telomeres of the PTD *KIT* mutation group were significantly longer (n=4) than in non-PTD *KIT* mutation group (n=3; $p<0,001$).

Taken together, these *in vivo* results showed an increased telomerase expression and activity, as well as lengthened telomere in PTD *KIT* mutation MC compared to non-PTD *KIT* mutation. We hypothesized that this phenomenon could induce longer MC lifespan in PTD *KIT* mutation MC compared to non-PTD *KIT* mutation MC, and be responsible for the differential clinical outcome of the disease between adults and children.

To test our hypothesis *in vitro*, we studied murine bone marrow mast cells (mBMMC) and primary human dermal fibroblast (HDF) infected with non-PTD *KIT* mutation (del419asp) or with PTD *KIT* mutation (D816V) compared to empty vector. Telomere length of primary cells, such as mBMMC or HDF displayed similar results: the non-PTD *KIT* mutation model has shorter telomeres than PTD *KIT* mutation or control cell. To understand the consequences of telomere shortening in non-PTD *KIT* mutation model, we evaluated the senescence-associated beta-galactosidase activity. We observed that both mBMMC and HDF with PTD *KIT* mutation were significantly less senescent than non-PTD *KIT* mutation (figure 3 a, b). Moreover, after 52 days of culture, HDF with non-PTD *KIT* mutation and control displayed increased senescence compared to senescence stability observed for PTD *KIT* mutation (figure 3 c). In contrast to *in vivo* cutaneous biopsies, no mRNA expression or relative activity of hTERT was observed in primary HDF (data not shown). We hypothesized that proliferative senescence could explain telomere shortening. Cell cycle analysis was performed and showed a longer G1-S phase in non-PTD *KIT* mutation (see suppl. data 1).

Since, neither expression nor hTERT activity could be induced in infected HDF, we hypothesized a role of the shelterin protein complex, which caps and protects the telomeres of the DNA repair machinery such as TRF2. We suggested a regulation of TRF2 expression by the mutated c-Kit receptor. We could not observe a difference in TRF2 mRNA expression but a decrease in TRF2 protein expression and localization in HDF with non-PTD *KIT* mutation compared to PTD *KIT* mutation. This could implicate signaling pathways in proteins degradation by the proteasome, as phosphorylation, somuylation. These mechanisms need to be clarified and investigated (see suppl. data 2)[13].

Pediatric forms of mastocytosis with non-PTD *KIT* mutations are mostly regressive diseases compared to adult forms, but in rare cases, aggressive disease may develop, as mast cell sarcoma or leukemia [14–17]. We hypothesized that in rare but fatal cases, *KIT* mutations could lead to genetic instability responsible for aggressive MC sarcoma or leukemia. The potential implications of telomere length and telomerase activity have also been investigated.

We previously reported two cases of mast cell sarcoma (MCS) [14,16]. For a case of spleen MC sarcoma with V560G non-PTD *KIT* mutation we found increased telomere length (figure 4 c). We expected a strong telomerase activity to explain the lengthened telomere, but we found neither telomerase expression nor telomerase activity in c-Kit positive cells of the sarcoma biopsies (figure 4 a) (data not shown). Considering the absence of telomerase expression and activity in spite of long and heterogeneous telomeres in atypical cells, with high expression of Ki67 (not shown) and p53 (figure 4 b), we hypothesized an alternative mechanism of the telomere lengthening (ALT) [12]. Indeed, we highlighted *in situ* PML bodies in sarcoma mast cells. Interestingly, TRF2 expression was decreased compared to c-Kit negative cells (figure 4 d and not shown). To emphisaze this result, we used Array-based comparative genomic hybridization (aCGH) to examine copy number alterations (CNA) in DNA from this patient and the result exhibited large and complex CNA, whereas control sample did not show any chromosomal imbalance (Figure 4 e). *In vitro*, we tested telomere length evolution on infected HDF with V560G mutation and found telomere shortening like in the control whereas telomere length of cells with the PTD *KIT* mutation (figure 4 f) was stable.

Double strain DNA damage repair (DDR) and potential genetic instability in non-PTD *KIT* mutation HDF were studied after induced double strain DNA breaks (DDB). Expression of γH2AX and RAD51 were explored and showed increased DDB in non-PTD *KIT* mutation HDF compared to PTD *KIT* mutation one, whereas RAD51 expression was increased in HDF with PTD *KIT* mutation, suggesting increased genetic instability in HDF with non-PTD *KIT* mutation (figure 4 g).

Taken together, *in vivo* and *in vitro* differences between PTD and non-PTD *KIT* mutants, suggest a correlation between telomere length, proliferative senescence, and outcome and prognosis of mastocytosis. Among adults, mastocytosis is mostly associated with PTD *KIT* mutation and is a non-regressive disease. Increased *in vivo* hTERT expression and lengthened telomere may increase the lifespan of clonal MC that proliferate in mastocytosis. Among children, mastocytosis is associated with non-PTD *KIT* mutation: clonal MCs may undergo replicative senescence leading to disease regression among most pediatric cases. In MC sarcoma associated with non-PTD *KIT* mutations, the telomere lengthening in the absence of telomerase activation, is due to an alternative pathway, and associated with increased genetic instability.

Finally, we suggest that non-PTD *KIT* mutations encountered in pediatric-onset mastocytosis induce MC telomere shortening and cellular senescence. We hypothesized a role of the TRF2 shelterin protein in the induction of the senescence, but this remains to be defined. Unless in rare cases, telomere can be lengthened by an ALT mechanism and chromosomal instability induced by critically telomere shortening can lead to MC transformation. We previously showed that non-PDT *KIT* mutations were very oncogenic with high transforming capacities [19]. Our results explain the spontaneous regression observed in the pediatric-onset mastocytosis, and in rare cases, aggressive evolution as a consequence of telomere shortening and genetic instability. These results could be extended to other myeloproliferative disorders, especially those associated with tyrosine kinase transactivation.

References

1. Valent, P. *et al.* Standards and standardization in mastocytosis: consensus statements on diagnostics, treatment recommendations and response criteria. *Eur. J. Clin. Invest.* **37,** 435–453 (2007).
2. Sperr, W. R. & Valent, P. Diagnosis, progression patterns and prognostication in mastocytosis. *Expert Rev Hematol* **5,** 261–274 (2012).
3. Swerdlow SH CE, Harris NL & Et al,. in (2008).
4. Bodemer, C. *et al.* Pediatric mastocytosis is a clonal disease associated with D816V and other activating c-KIT mutations. *J. Invest. Dermatol.* **130,** 804–815 (2010).
5. Lim, K.-H. *et al.* Systemic mastocytosis in 342 consecutive adults: survival studies and prognostic factors. *Blood* **113,** 5727–5736 (2009).
6. Blackburn, E. H. Structure and function of telomeres. *Nature* **350,** 569–573 (1991).
7. Blackburn, E. H., Greider, C. W. & Szostak, J. W. Telomeres and telomerase: the path from maize, Tetrahymena and yeast to human cancer and aging. *Nat. Med.* **12,** 1133–1138 (2006).
8. Blasco, M. A., Gasser, S. M. & Lingner, J. Telomeres and telomerase. *Genes Dev.* **13,** 2353–2359 (1999).
9. Greider, C. W. & Blackburn, E. H. Identification of a specific telomere terminal transferase activity in Tetrahymena extracts. *Cell* **43,** 405–413 (1985).
10. Chaves-Dias, C. *et al.* Induction of telomerase activity during development of human mast cells from peripheral blood CD34+ cells: comparisons with tumor mast-cell lines. *J. Immunol.* **166,** 6647–6656 (2001).
11. Torrelo, A., Alvarez-Twose, I. & Escribano, L. Childhood mastocytosis. *Curr. Opin. Pediatr.* **24,** 480–486 (2012).
12. Draskovic, I. & Londono Vallejo, A. Telomere recombination and alternative telomere lengthening mechanisms. *Front. Biosci.* **18,** 1–20 (2013).
13. Ye, J. *et al.* TRF2 and apollo cooperate with topoisomerase 2alpha to protect human telomeres from replicative damage. *Cell* **142,** 230–242 (2010).
14. Georgin-Lavialle, S. *et al.* Mast cell sarcoma: a rare and aggressive entity--report of two cases and review of the literature. *J. Clin. Oncol.* **31,** e90–97 (2013).
15. Georgin-Lavialle, S. *et al.* Mast cell leukemia. *Blood* **121,** 1285–1295 (2013).
16. Georgin-Lavialle, S. *et al.* Mast cell leukemia: identification of a new c-Kit mutation, dup(501-502), and response to masitinib, a c-Kit tyrosine kinase inhibitor. *Eur. J. Haematol.* **89,** 47–52 (2012).
17. Joris, M. *et al.* Mast Cell Leukaemia: c-KIT Mutations Are Not Always Positive. *Case Rep Hematol* **2012,** 517546 (2012).
18. Bryan, T. M., Englezou, A., Gupta, J., Bacchetti, S. & Reddel, R. R. Telomere elongation in immortal human cells without detectable telomerase activity. *EMBO J.* **14,** 4240–4248 (1995).
19. Yang, Y. *et al.* Pediatric mastocytosis-associated KIT extracellular domain mutations exhibit different functional and signaling properties compared with KIT-phosphotransferase domain mutations. *Blood* **116,** 1114–1123 (2010).

Figure 1

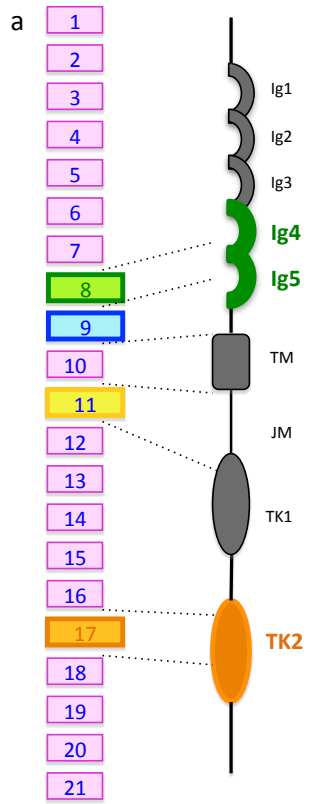

b

	WT	Non-D816V	D816V
Children *(n=115)*	26%	39%	35%
Adults/Childhood *(n=26)*	46%	12%	42%
Adults *(n=112)*	21%	2%	77%

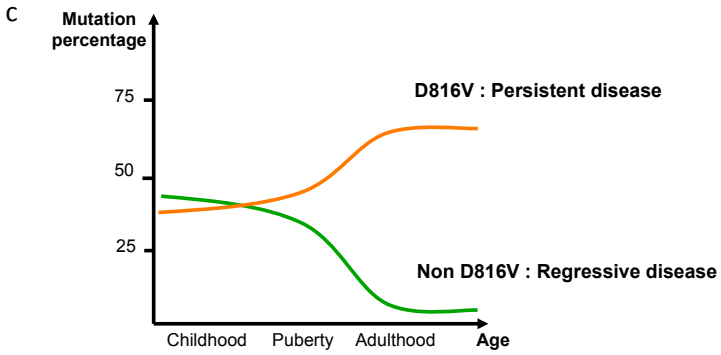

Figure 1: Genotyping and schematic clinical outcome of mastocytosis.

a: Schematic representation of the c-Kit tyrosine kinase SCF receptor (AFIRMM datas): main mutations encountered in children (n=115) : exon 8, Del419Asp, Del417-InsTyr 418-419, C443Y; mutations encountered in adults who started disease in childhood (n=26): Del419D, K509I, V560G; and mutation in adults who started disease in adulthood (n=112): D816V, D816I.

b: Distribution of *C-KIT* mutations among children and adults : about two thirds of adults are D816V and a third WT. Only 3% have a mutation other than D816V. Among children, 80% are mutated and are divided between D816V or non-D816V, only 15% are WT *C-KIT*. Most of the children have a non-D816V *C-KIT* mutation; most of the adults have D816V *C-KIT* mutation.

c: Schematic mastocytosis outcome.

Figure 2

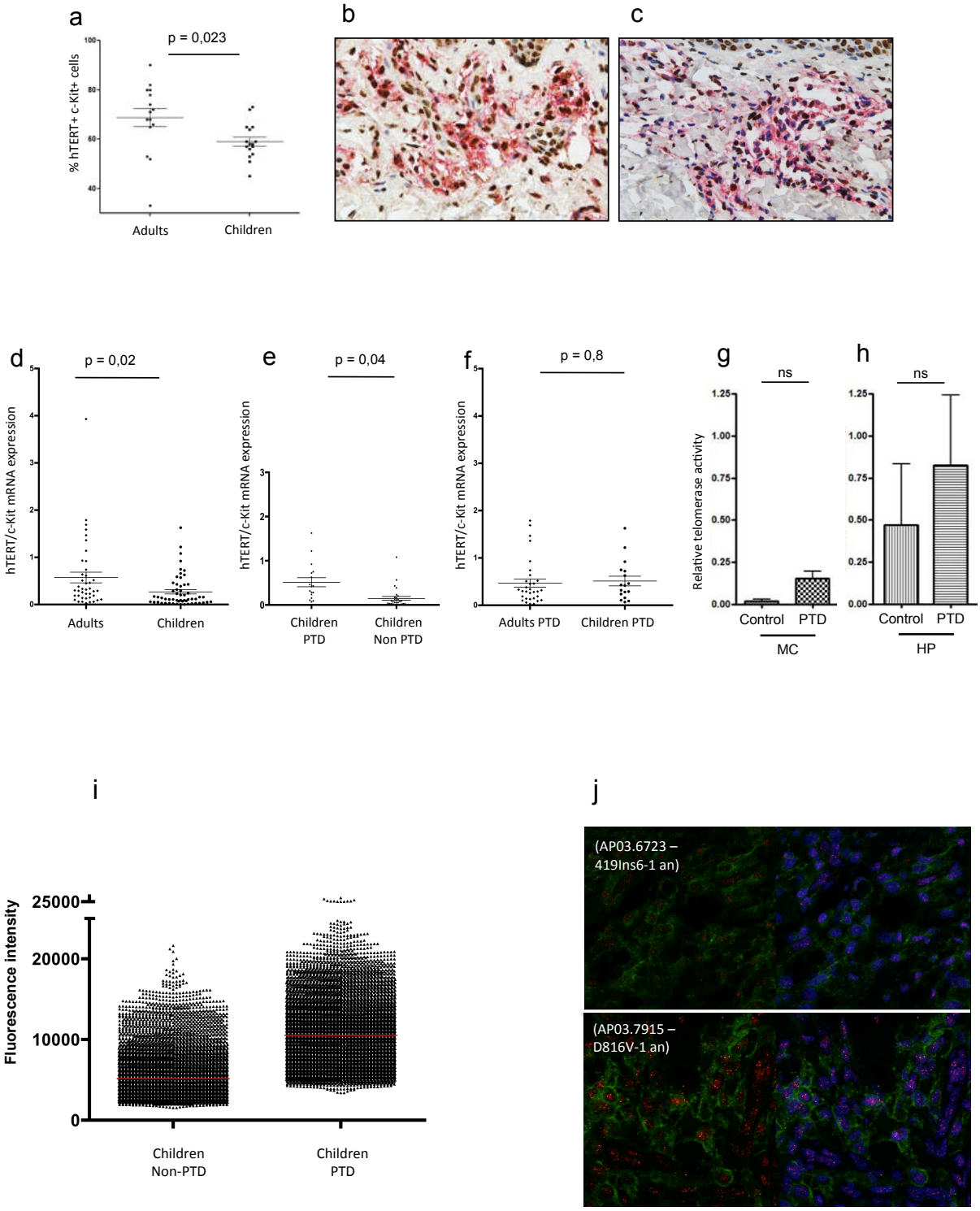
a
p = 0,023
% hTERT+ c-Kit+ cells
Adults
Children
b
c
d
p = 0,02
hTERT/c-Kit mRNA expression
Adults
Children
e
p = 0,04
hTERT/c-Kit mRNA expression
Children PTD
Children Non PTD
f
p = 0,8
hTERT/c-Kit mRNA expression
Adults PTD
Children PTD
g
ns
Relative telomerase activity
Control
PTD
MC
h
ns
Control
PTD
HP
i
Fluorescence intensity
25000
20000
10000
0
Children Non-PTD
Children PTD
j
(AP03.6723 – 419Ins6-1 an)
(AP03.7915 – D816V-1 an)

Figure 2: *In vivo* differential telomerase expression and activity between PTD and non-PTD *KIT* mutant

a,b,c : Double staining immunohistochemistry study. a: results showed an increased telomerase expression in adult (n=16) compared to children(n=15) group. b,c : double staining with c-Kit (red) and hTERT (brown) antibodies, x100 magnification, 80% cells are double stained in adult woman cutaneous biopsy with PTD c-Kit mutant (b), 45% cells are double stained in boy cutaneous biopsy with non-PTD c-Kit (419ins6) mutant (c).

d,e,f : Telomerase mRNA expression. d: significant increased telomerase mRNA expression in adult group (n=41) compared to children (n=56). e: significant differential telomerase mRNA expression in children subgroup with PTD (n=17) or non-PTD (n=29) c-Kit mutant. f: no significant differential mRNA expression between adult (n=31) and children (n=17) with PTD c-Kit mutant.

g,h: relative telomerase activity (TRA) by Q-TRAP : g : mast cells, h: hematopoietic precursors, of D816V mastocytosis patients (n=3) and control patients (n=3). Increased RTA in PTD mutant mast cells (MC) (p=0,054) and hematopoietic precursors (HP) (p=0,6)

i,j : Telomere length in children subgroup with matched ages by FISH study. i: fluorescent intensity of telomere length in children PTD (n=4) or non-PTD (n=3) subgroup measured in paraffin embedded cutaneous biopsies. Graph summarizes telomere length in children subgroup and show significant longer telomere in PTD *KIT* mutant subgroup. j: confocal microscopy pictures representing telomere length (red) in c-Kit positive mast cells (green) of non-PTD *KIT* mutant children (top) and PTD *KIT* mutant children (bottom) (blue is for DAPI).

Figure 3

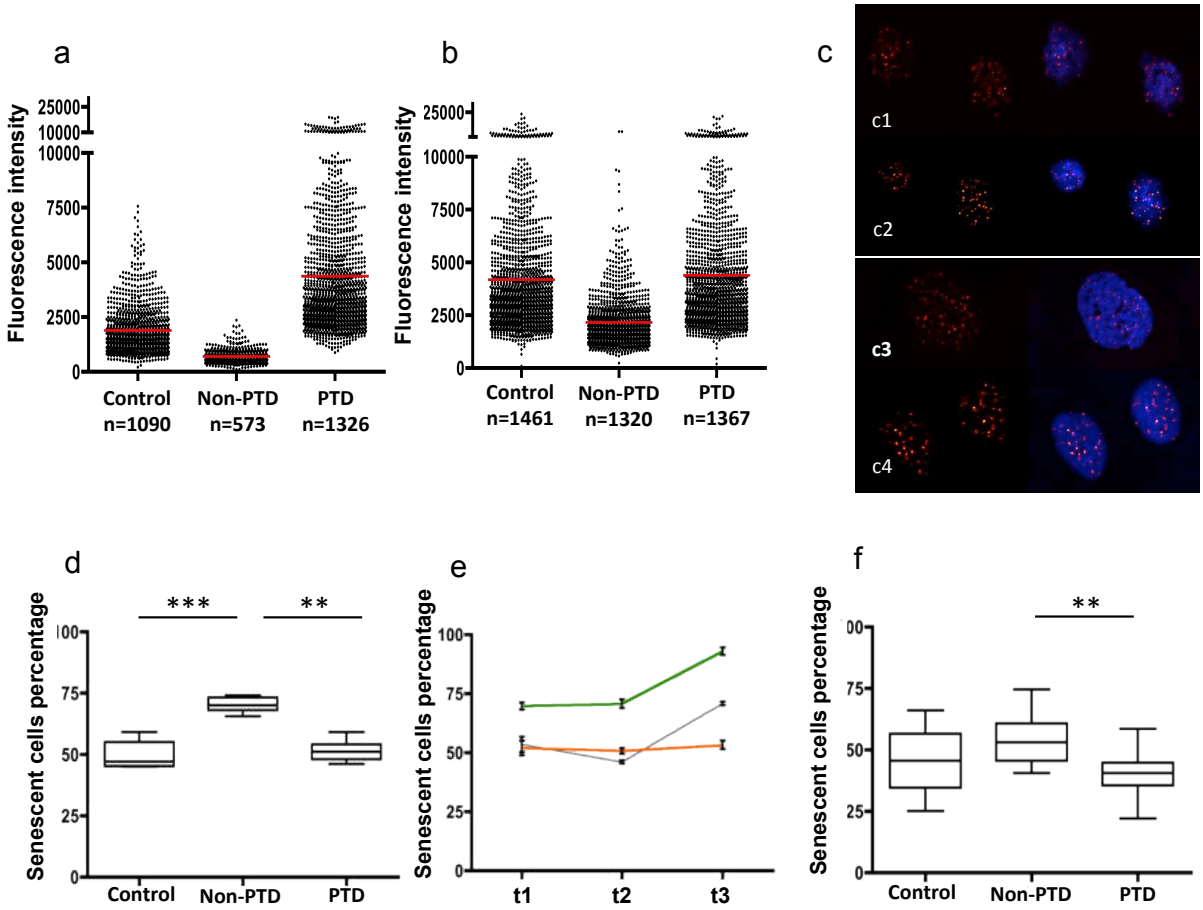

Figure 3: *In vitro* senescence and telomere length study between PTD and non-PTD *KIT* mutant

a,b,c: telomere length study with semi-quantitative FISH method. a: mBMMC, b: primary HDF, similar results with shorter non-PTD *KIT* mutant telomere length than PTD one. c: FISH (telomere probe (red), Dapi (blue)) comparing non-PTD (c1, c3) and PTD *KIT* mutant (c2, c4) in murine BMMC (c1,c2) and primary HDF (c3,c4).

d,e,f : Senescence study with b-Galactosidase experiment. d,f: senescence in primary HDF (d) and mBMMC (f). Non-PTD mutant have increased senescence compared with control empty vector cells, with significant difference in primary HDF model. e: senescence study of primary HDF after 7 (t1), 21 (t2) and 52 (t3) days of culture, PTD mutant (orange) have stable senescence but not non-PTD mutant (green) which behave as control cells (grey).

Figure 4

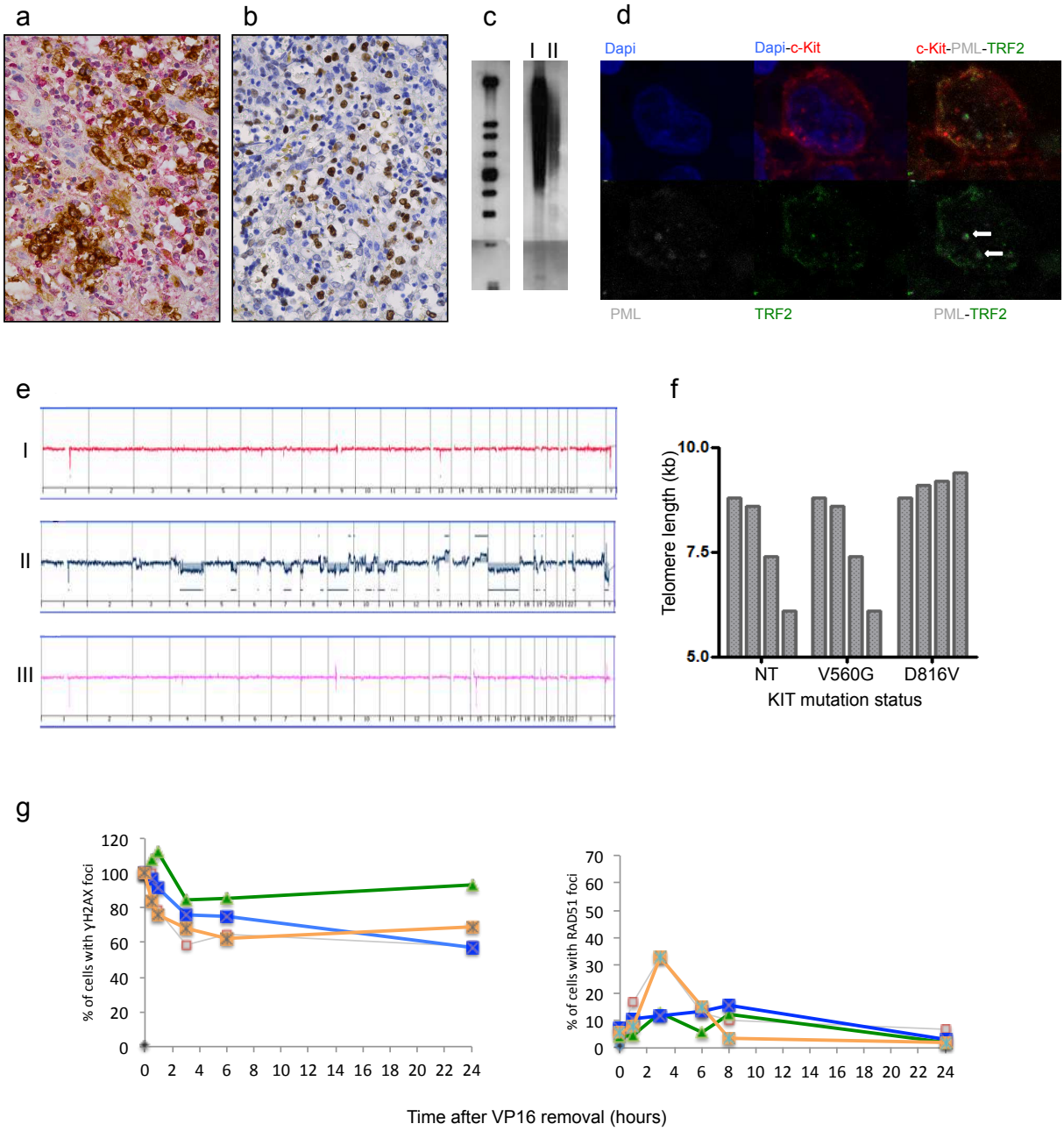
a
b
c
I II
d
Dapi
Dapi-c-Kit
c-Kit-PML-TRF2
PML
TRF2
PML-TRF2
e
I
II
III
f
Telomere length (kb)
10.0
7.5
5.0
NT
V560G
D816V
KIT mutation status
g
% of cells with γH2AX foci
120
100
80
60
40
20
0
0 2 4 6 8 10 12 14 16 18 20 22 24
% of cells with RAD51 foci
70
60
50
40
30
20
10
0
0 2 4 6 8 10 12 14 16 18 20 22 24
Time after VP16 removal (hours)

Figure 4: Telomere length and alternative lengthening of the telomere in spleen mast cell sarcoma with V560G *KIT* mutation

a,b: immunohistochemistry study on paraffin embedded spleen MCS sample, (a) double staining hTERT (red) and c-Kit (brown), p53 expression in large and atypical cells (b).

c: Telo-blot showing heterogeneous and increased telomere length in sample from MCS (I) with about 10 kb compared matched age control (II), 7,4kb.

d: Immunofluorescent detection of **PML-nuclear bodies** : PML (grey) and TRF2 (green)

e: aCGH : healthy bone marrow of MCS patient (I), spleen MCS (II), control (III) : bone marrow extract of a patient with indolent mastocytosis.

f : Telomere length evolution study in teloblot in HDF control (NT), infected with V560G *KIT* mutant or D816V *KIT* mutant after numerous (10, 15, 20 25) cell cycles on 6 months.

g: DNA double strain breaks and DNA damage repair study in HDF infected with empty vector (grey), PTD *KIT* mutant (orange), and different non-PTD *KIT* mutant as Del419Asp (green) and Ins6-501-502 (blue).

Supplementary data 1

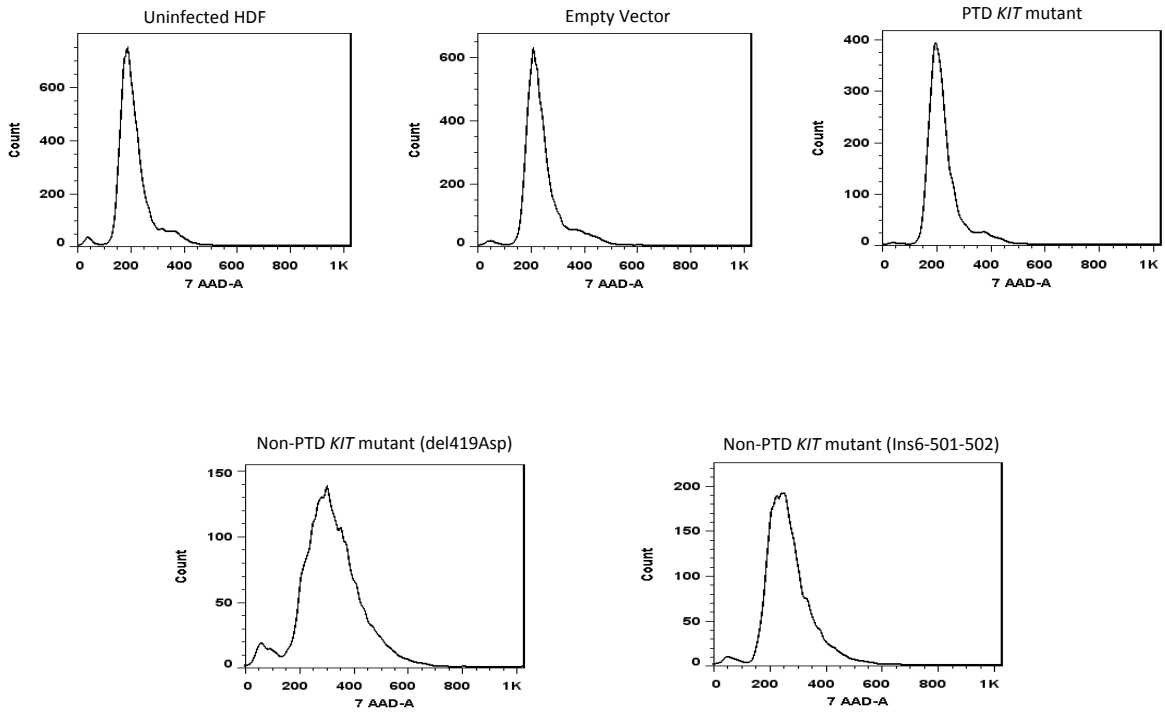

Supplementary data 1: Cell cycle analysis was experimented with 7-AAD showed that uninfected HDF, HDF empty vector control or PTD *KIT* mutant have same DNA amount, in G1, contrary to HDF infected with non-PTD mutant (Del419Asp, Ins6-501-502), in G1 and S phase.

Supplementary data 2

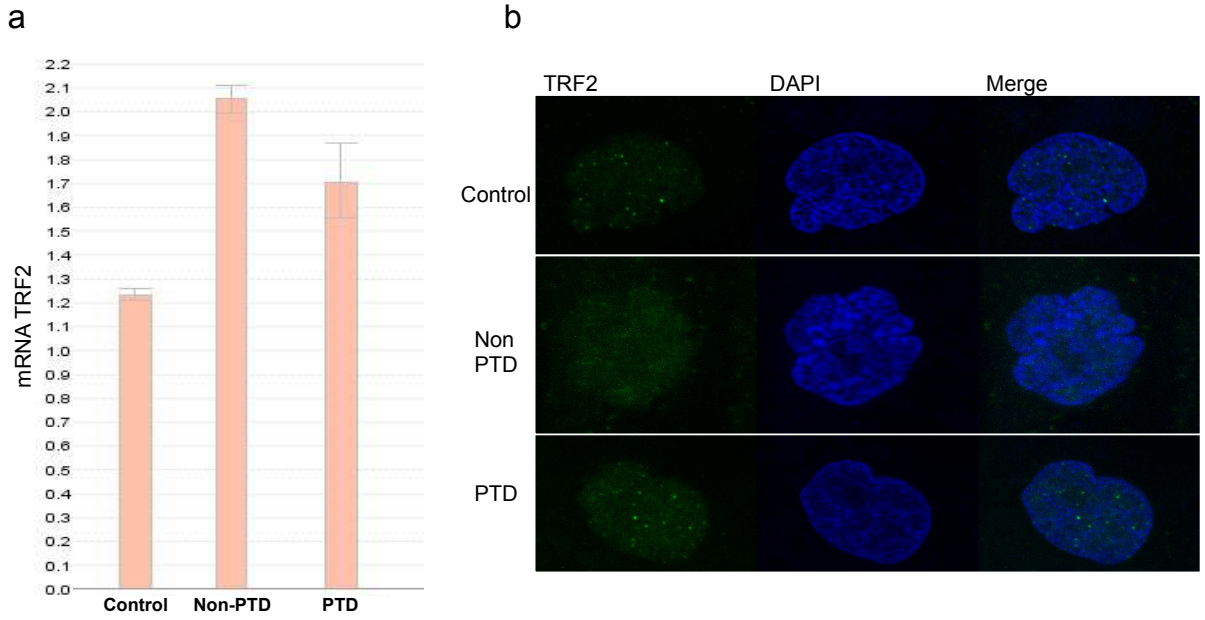

Supplementary data 2: In primary dermal fibroblast (HDF), TRF2 mRNA quantification (a) and TRF2 protein expression (b). mRNA increased quantification in non-PTD *KIT* mutant do not correlate with protein decreased expression. In the non-PTD mutant, there is weak and diffuse fluorescence compared to empty vector control and PTD mutant.

Note: *confocal acquisition was done with the same laser setting (2%) but sensitivity for the non-PTD mutant was increased to detect fluorescent signal. We obtained a decreased fluorescent intensity and diffuse emission in nucleoplasm in non-PTD mutant.*

Supplementary data 3

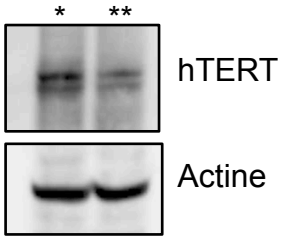

The specificity of the antibody used for hTERT protein detection was confirmed by silencing hTERT in a stable HDF expressing hTERT (HDF-hTERT). A decrease of hTERT protein detection was observed in siRNA anti-hTERT (**) (25nM) condition compared to the siRNA control (*).

Patients, material and methods

Patients

We assessed patients with childhood-onset cutaneous mastocytosis and adult mastocytosis in a multicenter clinical study. Mastocytosis was suspected by the presence of a positive Darier's sign and was confirmed by histological analyses. Mastocytosis diagnosis was defined by the WHO criteria. The children cohort was previously described by Bodemer et al. Parents of the children signed the informed consent and authorization form for the study protocol, including genetic analysis, and 2-mm biopsies were collected from a cutaneous lesion after informed consent was obtained. All patients were included in "mastocytosis pathophysiological study", which started in 2003 and is sponsorized by AFIRMM (Association Française pour les Initiatives et la Recherche sur le Mastocyte et les Mastocytoses) promoter. The study was approved by Necker hospital ethical committee, and carried out according to the Helsinki convention. Each patient provided informed consent. The result of c-Kit gene sequencing looking for D816V mutation in skin and/or bone marrow was available.

Mutation screening

Total RNA was extracted from cutaneous biopsies using an RNeasy mini kit (Qiagen S.A.). RNA was reverse-transcribed into cDNA using a StrataScript first-strand synthesis system (Stratagene) and random hexamer primers in a total volume of 25 ml according to the manufacturer's instructions. Next, the c-kit coding sequence was amplified from 2.5 μl of the cDNA by polymerase chain reaction (PCR) using HotStarTaq™ DNA polymerase (Qiagen S.A.) and the primers listed in the Supplemental Data for 40 cycles at 94°C for 30 s, 57°C for 30 s, and 72°C for 45 s. For specific detection of mutations at codon 816, primers U2 and L1 were used. The PCR products were purified using a GeneClean III kit (Qbiogene), and the entire c-kit coding region was directly sequenced using a BigDye terminator V 1.1 kit (Applied Biosystems), the sequencing primers listed in the Supplemental Data, and an ABI Prism 3100 sequencer (Applied Biosystems). Because mast cells are the main source of c-kit mRNA in mastocytosis lesions, the presence of both mutant and wild-type sequences indicates either heterozygosity or a nonclonal mast cell population in biopsies. The $D^{816}V$ mutation was also confirmed by PCR amplification of the c-kit coding sequence using fluorescent primers U2F and L1F (see Supplemental Data), followed by restriction digestion using BsmA1 and Ple1, which detect the wild-type and mutant forms of c-kit, respectively. The restriction fragments were separated on an ABI Prism 3100 16-capillary sequencer, and the size of the restriction fragments was determined by comparison with the sizes of Genescan ROX 500 markers (Applied Biosystems) using GeneMapper software (Applied Biosystems).

Immunohistochemistry

Biopsies were fixed in buffered formalin 10% and paraffin embedded, tissue blocks were cut in 4 mm sections, deparaffinised and incubated in pretreatment citrate buffer for antigen retrieval and were then labelled with monoclonal anti-human c-kit (polyclonal, DAKO, 1/400) and anti-human hTERT (Clone 2D8, Lifespan Biosciences, 1/1000) according to the automatized system Bond^{TM}, A. Menarini Diagnosis system, Firenze, Italy. Double staining was performed with Bond polymer detection kit Alcalin Phosphatase Red and peroxidase diaminobenzidine (DAB). The best combination of reading results was c-kit antigen revealed in red by alcalin phosphatase detection kit and hTERT antigen in brown by DAB detection kit. Double stained cells c-kit+ / hTERT+ were counted on at least 5 high power fields (magnification x400) and the percentage has been assessed against c-kit simple positive cells. The specificity of the antibody used for hTERT protein detection was confirmed by silencing hTERT in a stable HDF expressing hTERT (HDF-hTERT). A decrease of hTERT protein detection was observed in siRNA anti-hTERT condition compared to the siRNA control (supplementary data 3).

Cell culture

Mice bone marrow mast cells (BMMC) were derived from femurs of 2-mo-old male mice. Bone marrow cells were cultured at a starting density of 2.10^5 cells/ml in Optimem medium supplemented with 1% L-glutamine, 1% penicillin - streptomycin, 10% foetal calf serum (FCS, Invitrogen), and 2 ng/ml murine recombinant IL-3 (Immugenex). The medium was renewed every 5 to 7 days. Cells were used after their differentiation into mast cells, which occurred after at least 28 days in culture. At monthly intervals, BMMCs were deprived of IL-3 to assess the acquisition of growth-factor independency.

Primary human dermal fibroblasts (HDF) were derived from a children foreskin and cultured in DMEM medium - 10% FCS – 1% L-glutamine – 1% penicillin-streptomycin.

Lentiviral production and infection of HDF cells

Human Kit cDNAs were cloned in pRRL lentiviral vector as described by Dubreuil *et al* (Yang et al., 2010). For infection of HDF or BMMC cells, 10^6 cells were incubated for 1 hour in 1 ml of media and 8 µg/ml of polybrene (hexadimethrine bromide). Cells were then incubated for 3 hours with 5.10^6 infectious particles and diluted in fresh media. GFP-positive infected cells were sorted 4 days later.

Telomere fluorescence in situ hybridization (FISH) and immuno-FISH

Immunofluorescence step: samples were fixed 10 minutes in PBS - 2% paraformaldehyde (PFA). Cells were permeabilized during 30 minutes in PBS - 1% BSA - 0,1% Triton 100X. Primary goat anti-human c-Kit (polyclonal, R&D, 1/20) was incubated one hour at room temperature, secondary antibody donkey anti-IgG goat AF488 (Invitrogen, 1/200) was incubated 30 minutes at room temperature. Immunostaining was fixed in PBS - 2% PFA during 5 minutes at room temperature.

Samples were then dehydrated in successive increasing concentrations of ethanol baths: 70%, 90% and 100% ethanol for 5 minutes each and dried at room temperature. Second step: in situ hybridization with PNA Cy3 Telo-C (CCCTAA)3 probe (Exiqon, South Korea). PNA probe was warmed 5 minutes at 70°C, and diluted in 70% deionized formamide - 0,5% blocking reagent - 10mM Tris-HCL, 1/200. Hybridization was induced at 80°C, 5 minutes, followed by 90 minutes incubation at room temperature. Samples were washed twice 15 minutes in 70% deionized formamide - 10mM Tris-HCL - PBS and rehydrated finally in PBS. DNA staining was performed simultaneously with medium montage containing Dapi (Vectashield – Dapi).

Detection of APBs: TRF2 and PML by indirect immunofluorescence

Fifty thousand cells from Ficoll treated blood preparations were spotted on glass slides using Cytospin and frozen at -80°C. Slides were equilibrated to room temperature and pre-extracted for 5 min in Solution T (0.5% Triton-X-100, 50 mM Tris, pH 8, 150 mM NaCl, 5 mM MgCl2, and 300 mM sucrose). Pre-extracted cells were fixed for 15 min in Solution F (3% formaldehyde, 1x PBS, and 300 mM sucrose), washed three times with PBS and permeabilized for 10 min in Solution T. For the detection of APBs, fixed cells were first blocked with 10% horse serum in PBS and then incubated sequentially in a blocking buffer containing mouse anti-TRF2 (IMG-124A, 1/500), rabbit anti-PML (ab53773, 1/1000) and secondary antibodies (donkey anti-mouse Alexa 488 and donkey anti-rabbit Alexa 594, Invitrogen, 1/400). All incubation steps were done in a humid incubator at 37 °C for 30 min. Slides were mounted in Vectashield with 0.2 g/mL 4,6-diamidino-2-phenylindole (DAPI). Images were taken with a confocal microscope (LSM 700 Zeiss).

Double strand breaks and DNA repair: γH2AX and RAD51 by indirect immunofluorescence

This experiment was performed with HDF and Rosa cell lines. Cells were incubated one hour in culture medium with 16nM Etoposide then washed in PBS and transferred in culture medium. Kinetic was started at time zero after one hour of Etoposide incubation, then at 1, 3, 6, 9h and 24h. Cells were fixed in cold methanol for 15 min at -20 ° C, followed for few seconds in cold acetone. Blocking nonspecific sites for 30 minutes in PBS – 2% BSA - 0.05% Tween. Immunostaining with rabbit anti-RAD51 (PC130, Calbiochem, 1/100) and separately rabbit anti-phospho-histone γH2AX-Ser139 (20E3, Cell Signaling, 1/100) was performed for 2 hours at 37 ° C in humid incubator. Fluorescent secondary antibody (goat anti-IgG rabbit antibody AF546, Invitrogen, 1/400) was incubated 1 hour at 37 ° C in humid incubator. DNA staining was performed with Hoechst for 5 min. Wash in PBS - 0.05% Tween and slides were assembled in aqueous mountain medium (Fluoromount).

Acquisition and processing of confocal microscopy image

Image acquisition was performed on LSM700 confocal microscope, with Zen 2010 software. Images tratment was performed using Image J software. For quantification, the background noise was removed from the negative control.

Senescence associated β-galactosidase assay

Equal number of BMMC control (no infection or infected with empty vector), BMMC infected with various c-Kit mutant (D816V, del417/418-D419Y, AY502/503), HDF control (no infection or infected with empty vector) and HDF infected with various c-Kit mutant (D816V, del417/418-D419Y, AY502/503), Rosa cell lines (WT, D816V and del417/418-D419Y), were plated in 48 holes plates for the senescence associated beta-galactosidase staining kit (Cell signaling). According to instructions provided, cells were fixed and stained with X-gal for detection of beta-galactosidase activity. Percentage of cells exhibiting positive beta-galactosidase activity (turned blue) at pH 6.0 was estimated

RNA extraction

RNA's were extracted using the Roche High pure isolation kit (11.828.665.001) and according to the following the manufacturer's protocol. We used 10^5 to 1. 10^6 cells and conserved RNA after extraction at-80 ° C.

cDNA production

RNA was combined in a final volume of 13mL consisting of 10 mL of H20 RNAse free containing 1 mg RNA, and 3 mL of Mix containing 1 mL of Ramdom primer, 1 mL DNTP 10 mM, 1 mL H20 RNAse free. The cycle was programmed as follows: 5 minutes at 25 ° C, 5 minutes at 65 ° C , 1 minute at 4 ° C. 7 µL of mix containing: 4 µL 5 X Reaction buffer, 1 µL RNAse Out, 1 µL DTT, 1 µL Superscript III, for a final of 20 volume µl was added to samples. The programmation of the cycle was: 60 minutes at 50 ° C, 15 minutes at 70 ° C, storage at 4 ° C. The cDNAs obtained were then treated with 1 µL RNAse H, incubated 20 minutes at 37 ° C and finally stored at-20 ° c..

Real-time quantitative RT-PCR

We used a RQ-PCR assay based on TaqMan fluorescence methodology to quantify the full range of hTERT mRNA copy numbers. This method used a dual-labelled nonextendable oligonucleotide hydrolysis (TaqMan) probe in addition to the two amplification primers. The probe contained 6-carboxyfluorescein (FAM) as a fluorescent reporter dye, and 6- carboxytetramethyl-rhodamine (TAMRA) as a quencher for its light emission spectrum. During the extension phase of PCR, the probe hybridized to the target sequence and was then cleaved due to the 5' to 3' exonuclease activity of Taq polymerase. The increase in the fluorescence signal of the reporter was proportional to the

amount of specific PCR products, providing highly accurate and reproducible quantification. The number of PCR cycles to reach the fluorescence threshold was the cycle threshold (Ct). The Ct value for each sample was proportional to the log of the initial amount of input cDNA. By plotting the Ct value of an unknown sample on the standard curve, the amount of target sequences in the sample could be calculated. To normalize the hTERT mRNA expression for sample-to-sample differences in RNA input, RNA quality, and reverse transcriptase efficiency, we amplified the housekeeping gene Abelson mRNA (ABL). According to each standard curve, we got the copy numbers of ABL and hTERT, respectively. The ratio between copy numbers of hTERT and ABL represented the normalized hTERT (NhTERT) for each sample and could be compared with that of other samples. NhTERT = (hTERT mRNA copie sample/ ABL mRNA copie sample) ×100. We performed the same ratio for c-Kit expression, normalized by ABL. The Taqman 7700 was operated. The number of PCR cycles was 50 and PCR reaction volume 25 mL. For analysis, threshold value of 0.1 was used with automatic baseline. ***Primers and probes:*** **hTERT**: reverse TGACACCTCACCTCACCCAC, forward CACTGTCTTCCGCAAGTTCAC, probe Fam-ACCCTGGTCCGAGGTGTGTCCCTGA-Tamra. **c-Kit**: reverse GGCTGCCAAGTCTCTGTGAAT, forward CGAGTTGGCCCTAGACTTAGAAGA, probe Fam-AAAGGGCATGGCTTTCCTCGCC-Tamra. **Abelson**: reverse GATGTAGTTGCTTGGGACCCA, forward TGGAGATAACACTCTAAGCATAACTAAAGGT, probe Fam- CCATTTTTGGTTTGGGCTTCACACCATT –Tamra.

Telomerase activity measurement (Q TRAP)

After isolation, 2.10^5 cells were washed twice in 1X PBS and thus were lyzed. QTRAP assay was performed on the protein extract as described by the Allied Biotech® Quantitative Telomerase Detection kit. The measure was done in triplicate and the mean was calculated. For each sample, the result was expressed in relative telomerase activity, after comparison with the result found for the positive control provided by the manufacturer.

BMMC isolation and cell sorting

Bone marrow cells, from fresh bone marrow from mastocytosis patients, were stained with CD34-FITC, c-Kit-APC and CD45-PerCP (Beckton Dickinson). Bone marrow mature mast cells were c-$Kit^+CD34^-CD45^{low}$ and were sorted on a BD Aria 1® FACS sorter and cultured on 96 well plates in 200 µL of IMDM medium. Mature mast cells were cultivated after isolation and culture of the medullar precursor $CD34^+CKit^+$ in adequate medium for 8 weeks (As recommended by Dr M. Arock). After isolation, 2.10^5 cells were washed twice in 1X PBS and thus were lyzed. QTRAP assay was performed on the protein extract as described by the Allied Biotech® Quantitative Telomerase Detection kit. The measure was done in triplicate and the mean was calculated. For each sample, the result was expressed in relative telomerase activity, calculated with positive control provided by the manufacturer.

Western Blot

Cells were dried pellet and lysed with Laemli buffer (100mM Tris pH 6,8, 2% SDS, 10% Glycerol) warmed at 95°C during 5 minutes. Extracts were diluted in beta-mercaptoéthanol 10%. 30 μg of diluted proteins were migrated in 8,75% acrylamide gel, and transferred on PVDF membrane overnight at 20 Volt. Membranes were blocked for one hour in TTBS – 3% BSA at room temperature under agitation. Primary antibody was incubated in TTBS – 1% BSA overnight at +4°C under agitation (pAkt, Akt, pStat3, Stat3, pPLCg, PLCg, hTERT), Secondary antibody HRP conjugated (anti rabbit, goat) was incubated in TTBS – 1% BSA overnight at room temperature under agitation. Revelation was performed with chemoluminescence kit (Thermo-scientific) and acquired with Chemidoc BioRad camera, treated with ImageLab Software 3.0, BioRad.

Array Comparative Genomic Hybridization analysis

Genomic DNA from the mast cell sarcoma was extracted using the Puregene Genomic DNA Purification kit (Gentra) according to the manufacturer instructions. For bone marrow, blood and tissue samples, mononuclear cells were enriched first using Ficoll separation procedures then genomic DNA were extracted by phenol-chloroform following standard protocol. Besides our patients, we also analysed bone marrow or peripheral blood mononuclear cell samples from two others individuals with indolent systemic form of mastocytosis as control samples. Patient samples were analysed using 244K human microarrays (Agilent Technologies, Santa Clara, CA, USA). DNA digestion, labelling and hybridization for the microarrays were performed according to the manufacturer instructions. Briefly, 500 ng of genomic DNA from patient samples and gender matched reference samples (Promega, Madison, WI) were digested with AluI and RsaI enzymes at 37°C for 2 hours. The labeling reaction was performed using the Labeling Reaction kit from PerkinElmer at 37°C for 2 hours. Patient sample and reference sample for each reaction were then pooled and purified using Microcon column, and then incubated with human Cot-1 DNA, hybridization buffer and blocking agent following manufacturer instructions (Agilent Technologies). The samples were hybridized on Human 244K microarrays for 40 hours at 65°C and washed according to the manufacturer protocol. Slides were scanned by Genepix 4000B scanner (Axon Instruments, Union city, CA) and data were extracted using Agilent Feature Extraction software. Raw data text files were then imported for analysis into CGH Analytics software (Agilent Technologies) and aberrations were detected with the ADM2 algorithm, and filter aberration was set to 5 consecutive clones with AbsLogRatio > 0.2.

Statistical analysis

Statistical comparisons between characteristics of children and adults with mastocytosis were based on unpaired t test. All reported p values were two tailed with confidence intervals of 95% and p value <0.05 was considered significant. Data were tested using GraphPad Prism software version 5.01 (GraphPad Software Inc., San Diego, CA).

RESULTATS II

PEDIATRIC MASTOCYTOSIS : CLINICAL PRESENTATION ON DIAGNOSIS AND EVOLUTION, A SYSTEMATIC REVIEW OF 1454 CASES

Manuscrit à soumettre

Title:

Pediatric mastocytosis: clinical presentation on diagnosis and evolution: a systematic review of 1454 cases.

Authors:

C Méni[1*] , J Bruneau[2,3,7*] , S Georgin-Lavialle[3,4,5*], L Lesaché-de Peufeilhoux[1], O Hermine[3,5,6,7,$], C Bodemer[1,5,$].

Affiliations :

1 Service de Dermatologie, Université Paris Descartes, Paris Sorbonne Cité, Faculté de Médecine et AP-HP Necker-Enfants Malades

2 Service d'anatomopathologie, Université Paris Descartes, Paris Sorbonne Cité, Faculté de Médecine et AP-HP Necker-Enfants Malades

3 CNRS UMR 8147, Hôpital Necker-Enfants Malades, 149 Rue des Sèvres, 75743 Paris Cedex 15, France

4 Service de Médecine Interne, Hôpital Tenon, Assistance Publique-Hôpitaux de Paris, 20 rue de la Chine, 75020, Paris

5 Centre de Référence des Mastocytoses, Faculté de Médecine et AP-HP Necker-Enfants Malades, 156 Rue de Vaugirard, 75743 Paris Cedex 15, France

6 Service d'Hématologie Adultes, Université Paris Descartes, Paris Sorbonne Cité, Faculté de Médecine et AP-HP Necker-Enfants Malades, 149 Rue des Sèvres, 75743 Paris Cedex 15, France.

7 Institut Imagine, AP-HP Necker-Enfants Malades, 149 Rue des Sèvres, 75743 Paris Cedex 15, France.

* Contributed equally to this work

$ Contributed equally to this work

Corresponding author:

Pr Christine Bodemer

Service de Dermatologie et centre de référence sur les mastocytoses, Université Paris Descartes, Paris Sorbonne Cité, Faculté de Médecine et AP-HP Necker-Enfants Malades.

Email: christine.bodemer@nck.aphp.fr

Or

Pr Olivier Hermine

Service d'Hématologie Adultes et centre de référence sur les mastocytoses, Université Paris Descartes, Paris Sorbonne Cité, Faculté de Médecine et AP-HP Necker-Enfants Malades

Email: ohermine@gmail.com

Introduction:

Mastocytosis is a heterogeneous group of clinical disorders characterized by the abnormal accumulation of mast cells in various tissues, especially the skin and hematopoietic organs (Akin et al. 2004; Valent et al. 2007) . A classification of mastocytosis is edited by the World Health Organisation (Swerdlow SH CE et al. 2008) (Table 1). Mastocytosis usually appears in infancy or early adulthood. In most pediatric cases, the disease is limited to the skin, but systemic symptoms can exist, secondary to the release of mast cells mediators such as histamine. The typical childhood-onset mastocytosis is cutaneous, including various forms such as mastocytoma, urticaria pigmentosa, and less frequently diffuse cutaneous mastocytosis. It usually has a good prognosis, with substantial improvement or spontaneous resolution before puberty (CAPLAN 1963; Kiszewski et al. 2004; Ben-Amitai et al. 2005; Heide et al. 2008; Uzzaman et al. 2009; Torrelo et al. 2012). Although rare, systemic forms can occur among children (Uzzaman et al. 2009; Alvarez-Twose et al. 2012). In these cases, the disease may remain active through adolescence, leading to a risk for development of a systemic disease in adulthood. Factors predicting the evolution and the severity of childhood onset mastocytosis have not yet been completely identified.

Adult mastocytosis is frequently associated to mutations in the protooncogène *c-Kit*, especially the D816V mutation in exon 17, leading to abnormal mast cell accumulation and activation (Longley et al. 1999). In contrast, we previously reported the higher frequency of non mutated *c-kit* in case of childhood's onset (Lanternier et al. 2008), and then have demonstrated that pediatric mastocytosis is also a clonal disease associated to *c-Kit* mutations, located in 44% cases outside exon 17 which is the preferential localization among adults (Bodemer et al. 2010).

It is previously reported that pediatric mastocytosis is a benign disease with spontaneous regression, based upon several publications (KLAUS and WINKELMANN 1962; CAPLAN 1963; Brett et al. 1967; Azaña et al. 1994; Loubeyres et al. 1999; Hannaford and Rogers 2001; Middelkamp Hup et al. 2002; Kanwar and Sandhu 2004; Kiszewski et al. 2004, 2007; Ben-Amitai et al. 2005; Akoglu et al. 2006; Singalavanija and Limpongsanurak 2008; Uzzaman et al. 2009). But some rare but very severe forms of mastocytosis, such as mast cell sarcoma and leukemia, occurred among children (WATERS and LACSON 1957; Chott et al. 2003; Akin et al. 2004; Brci et al. 2007; Mital et al. 2011; Auquit-Auckbur et al. 2012; Ryan et al. 2012; Bautista-Quach et al. 2012; Chantorn and Shwayder 2012; Georgin-Lavialle et al. 2012, 2013b; Kim et al. 2013). In order to clarify the clinical presentation and the evolution of pediatric mastocytosis, we performed a meta-analysis of literature of all pediatric mastocytosis series published since 1950.

Materials and Methods

Search Strategy/ Literature Search

A systematic and comprehensive search of MEDLINE via PubMed is undertaken using the search string: "cutaneous mastocytosis" or "urticaria pigmentosa" or "mastocytoma" or "bullous mastocytosis" or "congenital mastocytosis" /AND "children" or "childhood" or "infants", "mastocytosis series", "pediatric mastocytosis", "mastocytosis/ AND c-kit/ AND children", "mastocytosis/AND twins", "urticaria pigmentosa/ AND twins", "mast cells/AND leukemia/ AND children", "mast cell/AND sarcoma/ AND children", "neonatal mastocytosis", "chilhood onset mastocytosis". The search is restricted to human evidence published since 1950 and to English, German, Spanish and French language. The abstracts are screened for relevance. The published full text is systematically retrieved for selected articles. When full text is not available, the abstract is kept only if it gave some relevant information. The reference lists of retrieved articles for meta-analyses and review on pediatric mastocytosis are screened to identify further studies for possible inclusion.

Inclusion and Exclusion criteria

Inclusion criteria are human studies (randomized, prospective observational, retrospective observational) investigating series of pediatric mastocytosis. We then selected only series of patients including at least 3 childrens, case report when datas about disease evolution after at least 3 years of follow up are available. Cases involving twins and adult cases with childhood onset mastocytosis are kept for the meta-analyses, if the diagnosis of mastocytosis had been clearly established during the pediatric period. Pediatric population is defined as all children between 0 and 17 years old. The diagnosis of mastocytosis had to be clearly done: clinical diagnosis done according to well-defined criteria for cutaneous mastocytosis (Heide et al. 2008) and/or histological diagnosis with skin biopsy. Review articles, cases reports without words about evolution, cases report about familial cases, and letters to the editor are excluded. Two reviewers (C.M. and S.G.L.) evaluated title and abstract of the records identified in the initial search to determine whether the study is relevant to the aim of the review. Then full-text articles are screened for eligibility. The search and the decision to include or exclude articles are done by the two authors (C.M., S.G.L.).

Data Abstraction and Analysis

A data extraction form is compiled. The following data are extracted from each article: general characteristics of the studies (name of the journal, year of publication, study design), characteristics of patients and mastocytosis (number of patients, clinical features, age of onset, familial cases), datas on diagnosis (Darier's sign, skin biopsy, search of c-kit mutation) and evolution. Clinical features included: Darier's sign, dermographism, itching, bullous, flush, headache, bone pain, digestiv signs,

anaphylaxia, lymphadenopathy and hepatosplenomegaly. Abdominal pain, vomiting and diarrhea are kept together in "digestiv signs".

Results

Overall 68 articles on pediatric mastocytosis series are available since 1950, including series (n= 38), articles involving twins (n=19) and articles concerning mast cell leukemia or mast cell sarcoma (n=11). In the 37 series, 6 articles reported only one case with data on evolution.

Epidemiology and clinical presentation at onset (Figure 1.A)

They included 1454 children with a male/female sex ratio of 1.14/1 (584/513). The repartition of clinical presentation consisted of urticaria pigmentosa (n= 1078, 74.14%); followed by mastocytoma (n=290, 19.94%), whereas diffuse cutaneous mastocytosis is less frequent (n=76, 5.22%); only 5 cases of telengiectasia macularis eruptiva perstans (TEMP, 0.34%) are reported. Familial mastocytosis is described in 26/811 cases (3.21%) with at least one first-degree parent with mastocytosis, except in two cases (uncle or cousin). The 19 articles which reported mastocytosis in twins or triplets (18 and 1 respectively) are not included as familial mastocytosis if no familial history of mastocytosis is mentioned (Feiwel 1966; Schöngut et al. 1968; Selmanowitz et al. 1970; Gay et al. 1970; Jelinek and Penzinger 1971; Weber 1973; Rockoff 1978; Grinspan Bozza and Abulafia 1981; Cainelli et al. 1983; Ravella et al. 1986; Boyano et al. 1990; Offidani et al. 1994; Noto et al. 1995; Pec et al. 1995; Depras et al. 2002; Foster et al. 2008; Duckworth et al. 2009; de la Sotta et al. 2011). Details on repartition of cases are reported in figure 1. The presence of a Darier's sign is only collected in 444 patients and reported in 422 of them (95%). Skin biopsy is realized in 704 cases not only in atypical cases but often to confirm the diagnosis.

Age at onset

Mean age of onset is available in 53 studies (28, 14, 11 for cases series, twins' reports and MCS and MCL respectively) and among 1107 patients. Congenital mastocytosis is described in 230 cases (21,44%). 50 studies classified the age of onset before or after 2 years old and found 540 and 68 cases respectively. Moreover, 2 studies gave the age of onset before or after one year and found 201 and 31 respectively.

Clinical Features

Clinical features associated to cutaneous manifestations, when reported, are collected only in 24 series and are reported in Table 1. They included Darier's sign, dermographism, itching, bullous, flush, headache, bone pain, digestiv signs (abdominal pain, diarrhea, vomiting), anaphylaxia, lymphadenopathy and hepatosplenomegaly. Itching, bullous and flush are the mainly features

collected (in 838, 883 and 960 cases respectively). Itching is the most frequent feature (45.83%), followed by bullous (33.30%) and flushes (23.86%).

Evolution of the pediatric mastocytosis:

The evolution of mastocytosis is studied and reported in 40 articles (23 series, 6 twin's report and 11 reports of MCL and MCS) and concerned 539 children (37,07%). Five categories of evolution are described: total remission, partial regression, stabilization, and worsening and fatal outcomes. Total remission concerned 134 children (24,86%), partial remission: 281 children (52,13%), stabilization: 100 children (18,55%), worsening: 16 children (2.97%) and fatal outcomes: 10 (1.86%). The median of follow up is of 7.09 years for series. Two studies with a long term follow up are found: the study by Uzzaman et al (20 years of follow up) and these of Sotlar et al (15.3 years of median of follow up) (Sotlar et al. 2003; Uzzaman et al. 2009). Cases of worsening in the series (n=12) included cases of cutaneous worsening (CAPLAN 1963, n=7 urticaria pigmentosa), with majoration of symptoms like itching, flushes (Kiszewski et al. 2004, n=1 urticaria pigmentosa), one case of urticaria pigmentosa with a duodenal infiltration of mast cells (Loubeyres et al. 1999) and 3 cases of indolent systemic mastocytosis (one with diffuse cutaneous mastocytosis, two cases with urticaria pigmentosa (Heide et al. 2009, Mardones et al. 1998). Uzzaman et al. reported one case of indolent systemic mastocytosis with a partial regression of disease but continues to have systemic mastocytosis based on bone marrow pathology at the evalution (Uzzaman et al. 2009). The 7 cases of worsening in the study of Caplan et al. are probably due to a shorter duration of follow up, except for one patient, who presented a majoration of cutaneous lesions at the age of 12 (mastocytosis onset at 3.5 years old) (CAPLAN 1963). Fatal outcome is found in diffuse cutaneous mastocytosis (n=3) (Shah et al 1998; Kuint et al 1999; Ghiasi et al 2011), a case of congenital bullous mastocytosis (Murphy et al 1999) and mast cell sarcoma and/or leukemia (n=6) (WATERS 1957; Chott et al 2003; Brcic et al 2007; Akin et al. 2004; Auquit-Auckbur et al. 2012; Chantorn and Shwayder 2012; Georgin-Lavialle et al. 2013a, 2013b). The mean follow up for mast cell sarcoma and/or leukemia is higher: some studies report a MCS or MCL transformation among adults with a childhood onset disease (Akin et al. 2004; Auquit-Auckbur et al. 2012; Chantorn and Shwayder 2012; Georgin-Lavialle et al. 2013a, 2013b). The main features of mast cell leukemia and sarcoma occurring among children are reported in tables 4 and 5.

Genetic features (table 2)

The sequencing of *KIT* gene is reported in 21 studies including series (n=13), twins' cases (n=1), reports of mast-cell leukemia and sarcoma (n=7) and concerned 151 patients (10.39%). The D816V *c-Kit* mutation is detected in 38 patients (25.16%): 23 children and 14 adults with onset childhood mastocytosis. Moreover other mutations in the codon 816 are found in 10 children. Others mutation are found: Phe522Cys (n=1), Del419 (n=2), 502-503 (n=1), K509L (n=1), M541L (n=4) , L862L

(n=2), L799F (n=1) (Akin et al. 2004; Foster et al. 2008; Mital et al. 2011; Ryan et al. 2012; Kim et al. 2013).

The correlation between *KIT* mutations and the disease evolution is rare (36/538, 6,69%). Some reports are interesting to note: in two cases of diffuse cutaneous mastocytosis with fatal outcomes D816V mutation of *c-kit* is found (Shah et al. 1998; Kuint et al. 1999). In the studies of Heide and of Uzzaman, the case with a D816V *c-kit* mutation corresponded to indolent systemic mastocytosis in adults with chilhood onset disease (Heide et al. 2009; Uzzaman et al. 2009). However, Lanternier et al, did not find any association between the presence of the D816V *KIT* mutation and indolent systemic mastocytosis with a pediatric onset, whereas the association is statistically significative in the group with adult onset mastocytosis (Lanternier et al. 2008). Moreover, Sotlar et al reported on 20 patients that the presence of c-kit mutation in chilhood onset mastocytosis did not correlate with clinical outcomes after a mean follow-up of 11.2 years (Sotlar et al. 2003).

Twins cases of peciatric mastocytosis

18 studies on twins and one on triplets with chilhood onset mastocytosis are found. Any familial history of mastocytosis is reported. The research of a c-kit mutation is done only in three pairs of twins. It is interesting to note that a mutation M541L is found in two pairs of twins. However, no data on evolution is available for this serie.

Discussion

We propose an extensive literature review of pediatric mastocytosis with a special focus on the clinical presentation and evolution. A total of 1454 children or adult with childhood onset mastocytosis have been reported but at least, datas concerning the evolution of the disease are only available for a small number of patients (n= 539, 37,07%). *C-Kit* sequencing is rare (10.3% of all cases) and when searched, the D816V mutation is detected in less that 20% of cases.

The clinical presentation is mainly urticaria pigmentosa, followed by mastocytoma. These data are previously known but this work points out the rare frequency of diffuse cutaneous mastocytosis and telengiectasia macularis eruptiva perstans. The disease usually occurs in the 2 first years of life (71.73%) and is rarely familial (3.21%). Considering twin's cases, the presence of the disease in both children, appearing frequently at the same time could suggest a genetic and hereditary origin of the disease. Therefore, the frequent absence of other familial medical history, the presence of discordant cases (one twin without symptoms) and of sporadic cases among single children (and not twins) does not confort this hypothesis. Some small spontaneous regressive mastocytoma can therefore be under-diagnosed by families.

Pediatric mastocytosis is previously considered as a benign disease with spontaneous regression. Indeed literature analysis shows that a regression (partial and /or complete) occurs among 76,64% of children. However, data on follow-up of children in series of cases is very variable from a serie to another and generally limited to 5 to 6 years except for the study by Uzzaman et al and Sotlar et al (ref). In the first study, with a long term follow up, complete remission is seen in 10 patients (67.7%) and partial remission in 32.3%. The *c-Kit* mutation is only searched in 3 patients and the D816V mutation is positive in the case of indolent systemic mastocytosis. However, these results do not allow doing a correlation between evolution and c-kit mutation. The spontaneous regression should happen before adult age, however majority of series do not follow the patients until this age. The study of Sotlar et al allowed to correlate the presence of c-kit D816V mutation and the clinical outcomes in patients with chilhood onset mastocytosis and did not found a correlation (Sotlar et al. 2003). Furthermore, the reevaluation is not performed by the same way between the studies, sometimes a phone call, and rarely a complete clinical evaluation.

It is interesting to note that 3 cases of fatal outcomes in cases of diffuse cutaneous mastocytosis have been reported in very early childhood. Moreover, the study of mast cell leukemia and sarcoma cases with more than 50% of fatal outcome underlines the fact than pediatric mastocytosis has not systematically a benign course. In rare cases (especially in absence of the D816V c-Kit mutation), children can develop very severe and fatal forms of mastocytosis such as mast cell leukemia and sarcoma. (Akin et al. 2004; Mital et al. 2011; Bautista-Quach et al. 2012; Ryan et al. 2012; Georgin-Lavialle et al. 2013a, 2013b; Kim et al. 2013)

This information is important and indicates that all children with cutaneous mastocytosis should be evaluated regularly their entire life, looking for a pejorative evolution of the disease.

Conclusion

In conclusion, this systematic review on pediatric mastocytosis shows that more than 2/3 of cases resolve completely or partially. Studies involving more patients, with a longer follow-up time (until 20 years old) would be very interesting. Furthermore, cutaneous biopsies at adult age could be interesting to study mast cell infiltration of old cutaneous lesions to see if they still infiltrate the skin or not. Complete *KIT* sequencing could be performed in order to confirm these retrospective data and to delineate childhood onset mastocytosis and the disease evolution. It could help to understand the disease and help to decide if it is necessary or not to sequence *KIT* among children. It could be interesting to correlate disease evolution to *KIT* mutations in order to know if some mutations are associated or not with a better or worst prognosis. Indeed, if the heterogeneity of the disease is linked to the different *KIT* mutations observed between children and adults, it would be interesting to focus on this aspect among children in order to understand the pathophysiology of the disease, suggests an appropriate follow up and treatment.

References

Akin, C, Fumo, G, Yavuz, AS, *et al.* (2004). A novel form of mastocytosis associated with a transmembrane c-kit mutation and response to imatinib. *Blood* 103: 3222–5.

Akoglu, G, Erkin, G, Cakir, B, *et al.* (2006). Cutaneous mastocytosis: demographic aspects and clinical features of 55 patients. *J Eur Acad Dermatol Venereol* 20: 969–73.

Alvarez-Twose, I, Vañó-Galván, S, Sánchez-Muñoz, L, *et al.* (2012). Increased serum baseline tryptase levels and extensive skin involvement are predictors for the severity of mast cell activation episodes in children with mastocytosis. *Allergy* 67: 813–21.

Auquit-Auckbur, I, Lazar, C, Deneuve, S, *et al.* (2012). Malignant transformation of mastocytoma developed on skin mastocytosis into cutaneous mast cell sarcoma. *Am J Surg Pathol* 36: 779–82.

Azaña, JM, Torrelo, A, Mediero, IG, *et al.* (1994). Urticaria pigmentosa: a review of 67 pediatric cases. *Pediatr Dermatol* 11: 102–6.

Bautista-Quach, MA, Booth, CL, Kheradpour, A, *et al.* (2012). Mast Cell Sarcoma in an Infant: A Case Report and Review of the Literature. *J Pediatr Hematol Oncol*.

Ben-Amitai, D, Metzker, A, Cohen, HA (2005). Pediatric cutaneous mastocytosis: a review of 180 patients. *Isr Med Assoc J* 7: 320–2.

Bodemer, C, Hermine, O, Palmérini, F, *et al.* (2010). Pediatric mastocytosis is a clonal disease associated with D816V and other activating c-KIT mutations. *J Invest Dermatol* 130: 804–15.

Boyano, T, Carrascosa, T, Val, J, *et al.* (1990). Urticaria pigmentosa in monozygotic twins. *Arch Dermatol* 126: 1375–6.

Brcić, L, Vuletić, LB, Stepan, J, *et al.* (2007). Mast-cell sarcoma of the tibia. *J Clin Pathol* 60: 424–5.

Brett, EM, Ong, BH, Friedmann, T (1967). Mast-cell disease in children. Report of eleven cases. *Br J Dermatol* 79: 197–209.

Cainelli, T, Marchesi, L, Pasquali, F, *et al.* (1983). Monozygotic twins discordant for cutaneous mastocytosis. *Arch Dermatol* 119: 1021–2.

CAPLAN, RM (1963). The natural course of urticaria pigmentosa. Analysis and follow-up of 112 cases. *Arch Dermatol* 87: 146–57.

Chantorn, R, Shwayder, T (2012). Death from mast cell leukemia: a young patient with longstanding cutaneous mastocytosis evolving into fatal mast cell leukemia. *Pediatr Dermatol* 29: 605–9.

Chott, A, Guenther, P, Huebner, A, *et al.* (2003). Morphologic and immunophenotypic properties of neoplastic cells in a case of mast cell sarcoma. *Am J Surg Pathol* 27: 1013–9.

Depras, A, Misery, L, Cambazard, F (2002). [Mastocytosis with symetric disposition in twin sisters]. *Ann Dermatol Venereol* 129: 66–7.

Duckworth, AK, Bhatti, A, Barnes, C (2009). Diffuse cutaneous mastocytosis in fraternal twins. *Int J Dermatol* 48: 170–2.

Feiwel, M (1966). Mastocytosis (3 cases). *Proc R Soc Med* 59: 853–4.

Foster, R, Byrnes, E, Meldrum, C, *et al.* (2008). Association of paediatric mastocytosis with a polymorphism resulting in an amino acid substitution (M541L) in the transmembrane domain of c-KIT. *Br J Dermatol* 159: 1160–9.

Gay, MW, Noojin, RO, Finley, WH (1970). Urticaria pigmentosa discordant in identical twins. *Arch Dermatol* 102: 29–33.

Georgin-Lavialle, S, Aguilar, C, Guieze, R, *et al.* (2013a). Mast cell sarcoma: a rare and aggressive entity--report of two cases and review of the literature. *J Clin Oncol* 31: e90–97.

Georgin-Lavialle, S, Lhermitte, L, Dubreuil, P, *et al.* (2013b). Mast cell leukemia. *Blood* 121: 1285–95.

Georgin-Lavialle, S, Lhermitte, L, Suarez, F, *et al.* (2012). Mast cell leukemia: identification of a new c-Kit mutation, dup(501-502), and response to masitinib, a c-Kit tyrosine kinase inhibitor. *Eur J Haematol* 89: 47–52.

Grinspan Bozza, NO, Abulafia, J (1981). [Cutaneous mastocytosis in twins]. *Med Cutan Ibero Lat Am* 9: 337–44.

Hannaford, R, Rogers, M (2001). Presentation of cutaneous mastocytosis in 173 children. *Australas J Dermatol* 42: 15–21.

Heide, R, Beishuizen, A, De Groot, H, *et al.* (2008). Mastocytosis in children: a protocol for management. *Pediatr Dermatol* 25: 493–500.

Heide, R, Zuidema, E, Beishuizen, A, *et al.* (2009). Clinical aspects of diffuse cutaneous mastocytosis in children: two variants. *Dermatology (Basel)* 219: 309–15.

Jelinek, JE, Penzinger, H (1971). Urticaria pigmentosa in three siblings. *Arch Dermatol* 103: 458–9.

Kanwar, AJ, Sandhu, K (2004). Cutaneous mastocytosis in children: an Indian experience. *Pediatr Dermatol* 21: 519–20.

Kim, YS, Wu, H, Pawlowska, AB, *et al.* (2013). Pediatric Mast Cell Sarcoma of Temporal Bone With Novel L799F (2395 C>T) KIT Mutation, Mimicking Histiocytic Neoplasm. *Am J Surg Pathol* 37: 453–8.

Kiszewski, AE, Alvarez-Mendoza, A, Ríos-Barrera, VA, *et al.* (2007). Mastocytosis in children: clinicopathological study based on 35 cases. *Histol Histopathol* 22: 535–9.

Kiszewski, AE, Durán-Mckinster, C, Orozco-Covarrubias, L, *et al.* (2004). Cutaneous mastocytosis in children: a clinical analysis of 71 cases. *J Eur Acad Dermatol Venereol* 18: 285–90.

KLAUS, SN, WINKELMANN, RK (1962). Course of urticaria pigmentosa in children. *Arch Dermatol* 86: 68–71.

Kuint, J, Bielorai, B, Gilat, D, *et al.* (1999). C-kit activating mutation in a neonate with in-utero presentation of systemic mastocytosis associated with myeloproliferative disorder. *Br J Haematol* 106: 838–9.

Lanternier, F, Cohen-Akenine, A, Palmerini, F, *et al.* (2008). Phenotypic and genotypic characteristics of mastocytosis according to the age of onset. *PLoS ONE* 3: e1906.

Longley, BJ, Jr, Metcalfe, DD, Tharp, M, *et al.* (1999). Activating and dominant inactivating c-KIT catalytic domain mutations in distinct clinical forms of human mastocytosis. *Proc Natl Acad Sci USA* 96: 1609–14.

Loubeyres, S, Léaute-Labrèze, C, Roul, S, *et al.* (1999). [Classification and management of mastocytosis in the child]. *Ann Dermatol Venereol* 126: 20–5.

Middelkamp Hup, MA, Heide, R, Tank, B, *et al.* (2002). Comparison of mastocytosis with onset in children and adults. *J Eur Acad Dermatol Venereol* 16: 115–20.

Mital, A, Piskorz, A, Lewandowski, K, *et al.* (2011). A case of mast cell leukaemia with exon 9 KIT mutation and good response to imatinib. *Eur J Haematol* 86: 531–5.

Noto, G, Pravatà, G, Aricò, M (1995). Concordant urticaria pigmentosa in a couple of identical twins. A five-year follow-up. *Acta Derm Venereol* 75: 499.

Offidani, A, Cellini, A, Simonetti, O, *et al.* (1994). Urticaria pigmentosa in monozygotic twins. *Arch Dermatol* 130: 935–6.

Pec, J, Palencarova, E, Malisova, S, *et al.* (1995). Urticaria pigmentosa in identical male twins. *Acta Derm Venereol* 75: 244.

Ravella, A, Pujol, RM, Noguera, X, *et al.* (1986). [Urticaria pigmentosa in 2 monozygotic twins]. *Ann Dermatol Venereol* 113: 1231–4.

Rockoff, AS (1978). Urticaria pigmentosa in identical twins. *Arch Dermatol* 114: 1227–8.

Ryan, RJH, Akin, C, Castells, M, *et al.* (2012). Mast cell sarcoma: a rare and potentially under-recognized diagnostic entity with specific therapeutic implications. *Mod Pathol*.

Schöngut, L, Nagyenyedi, S, Nagy, L (1968). [Generalized mastocytosis in twins]. *Acta Paediatr Acad Sci Hung* 9: 361–73.

Selmanowitz, VJ, Orentreich, N, Tiangco, CC, *et al.* (1970). Uniovular twins discordant for cutaneous mastocytosis. *Arch Dermatol* 102: 34–41.

Shah, PY, Sharma, V, Worobec, AS, *et al.* (1998). Congenital bullous mastocytosis with myeloproliferative disorder and c-kit mutation. *J Am Acad Dermatol* 39: 119–21.

Singalavanija, S, Limpongsanurak, W (2008). Cutaneous mastocytosis in Thai children. *J Med Assoc Thai* 91 Suppl 3: S143–146.

Sotlar, K, Escribano, L, Landt, O, *et al.* (2003). One-step detection of c-kit point mutations using peptide nucleic acid-mediated polymerase chain reaction clamping and hybridization probes. *Am J Pathol* 162: 737–46.

De la Sotta, P, Romero, WA, Kramer, D, *et al.* (2011). Cutaneous mastocytosis in twins: multiple mastocytomas and urticaria pigmentosa in two pairs of monozygotic twins. *Pediatr Dermatol* 28: 585–7.

Swerdlow SH CE, Harris NL, Et al, (2008). WHO Classification of Tumours of Haematopoietic and Lymphoid Tissues. *In*: , International Agency for Research on Cancer. Lyon, France.

Torrelo, A, Alvarez-Twose, I, Escribano, L (2012). Childhood mastocytosis. *Curr Opin Pediatr* 24: 480–6.

Uzzaman, A, Maric, I, Noel, P, *et al.* (2009). Pediatric-onset mastocytosis: a long term clinical follow-up and correlation with bone marrow histopathology. *Pediatr Blood Cancer* 53: 629–34.

Valent, P, Akin, C, Escribano, L, *et al.* (2007). Standards and standardization in mastocytosis: consensus statements on diagnostics, treatment recommendations and response criteria. *Eur J Clin Invest* 37: 435–53.

WATERS, WJ, LACSON, PS (1957). Mast cell leukemia presenting as urticaria pigmentosa; report of a case. *Pediatrics* 19: 1033–42.

Weber, K (1973). [Urticaria pigmentosa in mono-ovular twins]. *Dermatol Monatsschr* 159: 258–61.

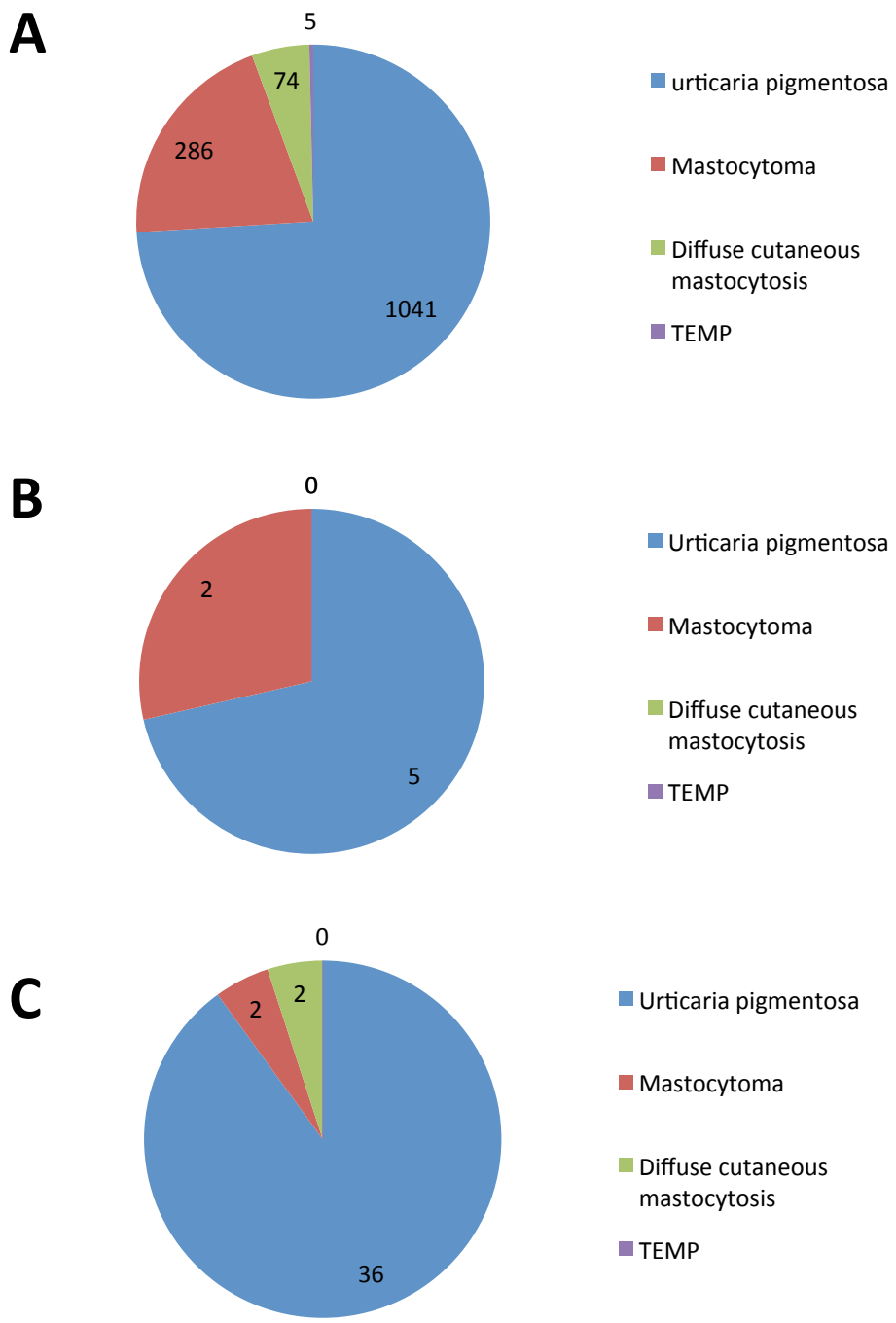

Figure 1: Repartition of clinical presentation respectively in series (A), twins (B), mast cell leukemia and mast cell sarcoma (C).

Table 1: WHO Classification of Mastocytosis

Variant	Subvariants
Cutaneous mastocytosis	Urticaria pigmentosa Maculopapular Diffuse Solitary Mastocytoma of skin
Indolent Systemic mastocytosis	Smouldering SM Isolated bone marrow mastocytosis
Systemic mastocytosis with an associated clonal hematologic non-mast cell lineage disease	SM-AML SM-MDS SM-MPD SM-CEL or SM-HES SM-CMML SM-NHL
Aggressive systemic mastocytosis	
Mast cell leukemia	
Mast cell sarcoma	
Extracutaneous mastocytoma	

Adapted from Swerdlow SH et al., eds. WHO Classification of Tumors of Haematopoietic and Lymphoid Tissues: Lyon, France: International Agency for Research on Cancer; 2008.

Abbreviations: SM: systemic mastocytosis; AML: acute myeloid leukemia; MDS: myelodysplastic syndrome; MPN: myeloproliferativeneoplasia; CEL: chronic eosinophilic leukemia; HES: hypereosinophilic syndrome; CMML: chronic myelomonocytic leukemia; NHL: non-Hodgkin lymphoma.

Table 2: Report of clinical features collected in series.

Autor Study	Year	Children number	N° of patients with clinical features	Darier's sign	Dermographism	Itching	Bullous	Flush	Digestiv symptoms	Headache	Bone pain	Lymphadenopathy	Anaphylaxia	HSM
Caplan		89	89	74/84	15/33	54/76	39/89	4/84	na	na	na	na	na	na
Brett	1967	11	11	Na	Na	Na	7	2	1	Na	3/5	na	na	na
Vaillaud	1968	4	4	3	2	1/1	1	0	na	na	0	na	na	na
Czarnetzki	1981	28	28	na	na	3	na	2	2	na	na	na	na	na
Tay	1993	7	7	7	na	7	2	0	0	na	na	0	0	0
Azana	1994	67	67	62	13	42	17	11	na	na	0	na	na	13
Shah	1998	1	1	Na	na	na	1	na	na	na	na	na	0	1
Kuint	1999	1	1	na	na	na	1	na	na	na	na	na	0	1
Loubeyres	1999	49	49	43	na	11	10	na	na	na	na	na	na	na
Middelkamp	2000	65	65	na	na	30	na	19	17	7	na	na	na	na
Hannaford	2001	173	173	na	6	5	49	50	na	na	na	2	3	5
Kanwar	2004	17	17	na	4	17	3	0	0	na	na	0	na	0
Kiszewski	2004	71	46	67/71	na	29	na	na	9	na	na	7	Na	11
Ben Amitai	2005	180	180	na	na	na	48	19	3	na	na	na	na	na
Kiszewski	2007	35	16	na	na	8	5	na	2	na	na	na	na	3
Singalavanija S	2008	50	50	50	na	na	na	4	0	0	na	na	0	na
Lanternier	2008	28	28	na	na	na	na	19	33	na	15	1	7	9
Heide	2009	8	8	4	4	2	5	3	na	na	na	na	na	2
Uzzama*	2009	17	17	na	na	15	9	11	7	2	3	0	na	0
Correia	2010	2	2	1	na	na	0	na	0	na	0	na	na	na
Ghiasi	2011	1	1	1	1	na	1	na	na	na	na	na	na	1
Alvarez-Twose	2012	111	111	na	na	88	61	51	42	na	na	na	na	na
Lange	2012	10	10	10	10	10	10	8	3	4	na	1	3	2
Lange	2013	100	100	100	na	68	25	29	22	18	na	5	6	10
Total		1025	1081	422/523 (80.69%)	55/313 (14.91%)	390/838 (45.83%)	294/883 (33.30%)	229/960 (23.86%)	141/733 (19.24)	31/242 (12.81%)	21/129 (16.28%)	16/423 (3.78%)	19/370 (5.14%)	58/536 (10.82%)

na: not available, *same cohort than the study of Kettelhut 1999

Table 3: Details on *KIT* mutation report in studies

Publication (First author)	Year	Children number	Skin biopsie	Bone marrow	N° of patient with data onc-KIT mutation	Organ where they searched the mutation	Results
Shah	1998	1	1	1	1	Bone marrow	D816V : +
Buttner	1998	11	11	1	11	Skin	WT : 11
Sato	1998	2	2	2	2	Skin and bone	WT for exon 11 and 17 (D816V: -)
Kuint	1999	1	1	1	1	blood	D816V : +
Lange	2001	100	78	3	1	Bone marrow	D816V : -
Chott	2003	1	0	1	1	sarcoma	WT
Sotlar	2003	38	38	0	37	Skin	D816V : 10 Other mutation of codon 816 : 6 WT : 21
Akin	2004	1	na	1	1	Bone marrow/ blood	Phe522Cys
Yanighori	2005	14	14	Na	14	Skin	816 : 11 : positive (7 D816V and 4 D816 Phe) 2 negative
Verzjil	2005	13	13	0	13	Skin	D816V : -11 neg - 2 positiv
Lanternier	2008	28	28	28	26	Skin	WT: 12/ 816: 12/ Others: 3 (2 del 419, 1 K509L)
Foster	2008	10	Na	10	10	Skin and blood	WT: 4/ M541L: 4/ L862L : 2
Heide	2009	8	8	1	3	Skin	D816V : 1 positive/ 2 negative
Uzzaman	2009	17	17	3	3	Bone marrow	D816V : 1+
Mital	2011	1	0	1	1	Bone marrow	502-503
Lange	2012	10	10	3	1	Bone marrow	D816V : negative
Alvarez-Twose	2012	111	111	3	19	Skin	D816V : 3 positive
Giorgin-Lavalle	2012	1	1	1	1	Bone marrow	WT :1
Bautista-Quach	2012	1	0	0	1	Sarcoma	WT : 1
Ryan	2012	2	0	0	2	Sarcoma	WT :1 Del419 : 1
Kim	2013	1	na	na	1	Sarcoma	L799F : 1
Total		372	333	60	150		

na: not available, WT: wild type.

Table 4: Datas on evolution in series, case reports of twin and cases of mast cell leukemia ad mast cell sarcoma.

Publication (First author)	Year	Children number	*KIT* mutation searched ?	N° of patients with data on evolution	Complete Remission n (%)	Partial Remission n (%)	Stabilisation n (%)	Worsening n (%)	Fatal outcomes n(%)	Mean duration or follow-up
Lees	1958	32	No	8	5	2	1	0	0	9
Johnson	1961	14	No	12	9*	3	0	0	0	na
Caplan	1962	89	No	84	19	42	16	7	0	na
Klaus	1962	27	No	26	6	14	6	0	0	na
Vaillaud	1968	4	No	1	0	0	1	1	0	3
Tay	1993	7	No	6	0	6	0	0	0	4
Azana	1994	67	No	55	5	20	30	0	0	4.1
Shah	1998	1	Yes	1	0	0	0	0	1**	5 months
Mardones	1998	1	No	1	0	0	0	1***	0	38
	1999	1	No	1	0	0	0	0	1	17 months
Kuint	1999	1	Yes	1	0	0	0	0	1**	4 months
Loubeyres	1999	49	No	49	0	41	7	1	0	Na
Middelkamp	2000	65	No	33	5	21	7	0	0	Na
Kiszewski	2004	71	No	25	1	19	4	1	0	5.1±3.2
Sotlar	2003	38	Yes	20	9	1	10	0	0	15.3
Ben Amitai	2005	180	No	89	55	20	14	0	0	5.9
Singalavanija	2008	50	No	41	1	40	0	0	0	3
Uzzaman	2009	17	Yes	15	10	5	0	0	0	20
Heide	2009	8	Yes	4	3	0	0	1	0	9
Correia	2010	2	No	2	0	2	0	0	0	3
Ghiasi	2011	1	No	1	0	0	0	0	1	1 months
Lange	2012	100	No	34	2	32	0	0	0	Na
Lange	2013	10	Yes	7	0	7	0	0	0	3.7 [1-8]
Total : 22		834	6	515	130	275	96	12	3	
Cases of twins										
Selmanowitz	1970	1	No	1	0	0	1	0	0	19
Gay	1970	1	No	1	0	1	0	0	0	8 ans
Offidani	1994	2	No	2	0	0	2	0	0	13
Noto	1995	2	No	2	0	2	0	0	0	5

Duckworth	2009	2	No	2	0	2	0	0	0	5
De la Sotta	2011	4	No	4	4	0	0	0	0	5
Total : 6		12	0	10	4	5	3	0	0	
Cases of mast cell leukemia and mast cell sarcoma										
Waters	1957	1	No	1	0	0	0	0	1	Na
Chott	2003	1	Yes	1	0	0	0	0	1	13 months
Akin cem	2004	1	Yes	1	0	0	0	1****	0	25
Brcic	2007	1	No	1	0	0	0	0	1	1.5
Mital	2011	1	Yes	1	0	0	0	1	0	A502-Y503
Giorgin -lavalle	2012	1	Yes	1	0	0	0	0	1	
Ryan	2012	2	Yes	2	0	0	1	1	0	3.7 and 19
Auquit-Auckbur	2012	1	No	1	0	0	0	1*****	1	40****
Bautista-Quach	2012	1	Yes	1	0	1	0	0	0	1.5
Chantorn	2012	1	No	1	0	0	0	0	1	18
Total		11	6	11	0	0	1	4	6	
Total of the 3 groups		857	12	538	134	281	100	16	9	

*Cured with excision, **Myeloproliferation, ***Systemic mastocytosis, ****Evolution: Systemic mastocytosis and mast cell leukemia, *****Evolution : MCL 40 years after cutaneous mastocytosis and fatal outcomes 26 months later.

Table 5: Main features of mast cell leukemiacases with a previous history of pediatric mastocytosis.

Author	Year	Sex	Age on pediatric mastocy-tosis diagnosis	Type of pediatric mastocytosis on diagnosis	Clinical evolution	Time of evolution between diagnosis of mastocytosis and MCL	Mean duration of follow up after MCL transformation diagnosis	c-Kit sequen-cing
Waters	1956	M	9 months	Diffuse cutaneous mastocytosis	5 years: MCL transformation Death within 3 months by diffuse haemorragy	4, 3 years	3 months	Not Done
Akin	2004	F	5 months	Cutaneous mastocytosis: maculo-papular/ urticaria pigmentosa	22 years: deterioration of general status 25 years: pancytopenia: ⇨ Aggressive Systemic Mastocytosis ⇨ In 6 months: MCL	24.5 years	5 months of follow up	Phe 522 Cys (exon 10)
Mital	2011	F	12 months	Cutaneous mastocytosis: maculo-papular/ urticaria pigmentosa	47 years: unexplained splenomegaly 53 years: aleukemic MCL 56 years: MCL evolution	52 years	18 months of follow up	502-503 dup (exon 9)
Chantorn	2012	F	5 years	Mastocytoma	10 years: maculopapular CM 19 years: mastocytoma exeresis 23 years: Aggressive Systemic Mastocytosis In 4 months: MCL In 5 months: death	18 years	1 months	Not Done

Abbrevation : MCL : Mast Cell Leukemia

Table 6: Main Features of Mast Cell Sarcoma cases onset in chilhood

Author	Year	sex	Age on onset of mastocytosis	Age of diagnosis of sarcoma (year)	*KIT* mutation	Death (age)	MCL evolution
Chott et Guenther	2003	F	8 years	8	Not Detected	Yes (10 years old)	yes
Brcic	2007	M	4 years	4	Not Mentionned	yes (5 years old)	yes
Georgin-Lavialle	2012	M	10 years	25	WT	yes (25 years old)	no
Ryan	2012	F	12 years	12	WT	no	no
Ryan	2012	M	1 years	19	del 419	no	no
Bautista-Quach	2012	M	11 months	1	WT	no	no
Kim	2013	F	15 years	15	L799F	no	no

DE LA MASTOCYTOSE A LA PAPULOSE LYMPHOMATOIDE

Les résultats présentés sur le travail de la mastocytose montrent : (1) chez l'enfant la mastocytose est le plus souvent régressive, (2) la biologie des télomères est impliquée dans la régression de la maladie et associée au statut mutationnel de *KIT*, (3) le génotypage de *KIT* doit être systématiquement réalisé au diagnostic et au cours de l'évolution de la maladie.

A partir de ces résultats, nous avons testé un modèle de lymphoprolifération primitive cutanée T CD30+ : la papulose lymphomatoïde (PL). Cette pathologie présente sans distinction d'âge, une phase proliférative et une phase régressive. Dans 10 à 20% des cas, elle s'associe à un lymphome. Il n'existe actuellement aucun facteur prédictif de régression ou d'évolution en lymphome.

Dans le chapitre suivant, nous exposerons nos résultats *in vivo* et *in vitro* dans le modèle de la PL avec, comme hypothèse de travail, que la phase de prolifération pourrait être associée à l'activation d'un récepteur à activité tyrosine kinase, et que la phase de régression pourrait être associée à la biologie des télomères. (1) Phase de prolifération : nous avons étudié l'expression et l'activation du PDGFRβ dans les biopsies cutanées de patients atteints de PL et dans les lignées de PL. Dans un second temps, nous avons étudié les mécanismes d'expression du PDGFRβ dans les lymphocytes T CD30+ via l'activation de Notch1. Enfin nous avons étudié la sensibilité des lignées de PL à différents inhibiteurs de tyrosine kinase. (2) Phase de régression : nous avons étudié la biologie des télomères et de la télomérase dans les biopsies cutanées de patients atteints de PL et dans les lignées de PL.

Les résultats sont présentés en trois parties.

PAPULOSE LYMPHOMATOÏDE ET REGRESSION SPONTANEE : PDGFRB, NOTCH1, TELOMERES ET TELOMERASE.

1. EXPRESSION DE PDGFRB PAR LES LYMPHOCYTES T CD30+ DE PAPULOSE LYMPHOMATOÏDE ET SENSIBILITE AUX INHIBITEURS DE TYROSINE KINASE

Afin de mieux comprendre la physiopathologie de la phase proliférative de la PL, nous avons étudié l'expression protéique de PDGFRβ (1) en immunohistochimie sur coupes fixées en formol et inclues en paraffine (***Figure 1 A***) (2) en immunofluorescence sur coupes congelées (***Figure 1 B***).

Résultat : l'expression est positive et hétérogène sur les cellules CD30+, en immunohistochimie et en immunofluorescence. Nous avons également mis en évidence sur coupes fixées une expression du PDGFRβ dans sa forme phosphorylée. Les lignées cellulaires issues de papuloses lymphomatoïdes (***Figure 1 C***), JK et MAC2A expriment PDGFRβ et PDGFRβ phosphorylé.

L'expression du PDGFRβ est atypique pour les lymphocytes. Physiologiquement, les lymphocytes B, T ou NK n'expriment pas le récepteur au PDGF. Cette expression a cependant déjà été démontrée dans les lymphomes T de type NK/T nasal pour le récepteur PDGFRα (Piccaluga et al., 2005; Huang et al., 2010) et dans les plasmocytes tumoraux de myélome pour le PDGFRβ (Coluccia et al., 2008).

Suite à la mise en évidence de l'expression atypique de PDGFRβ et de sa forme phosphorylée *in vivo* et *in vitro*, nous avons testé la sensibilité des lignées de papulose aux inhibiteurs de tyrosines kinases (STI571, AB1010, SU11248). **Résultat** : seule une réponse à dose élevée est obtenue avec les trois inhibiteurs testés (***Figure 1 D***) laissant suggérer que les cellules de lignées ne présentent pas de sensibilité particulière aux inhibiteurs de tyrosines kinases utilisés (Mendel et al., 2003; Dubreuil et al., 2009).

Figure 1

A

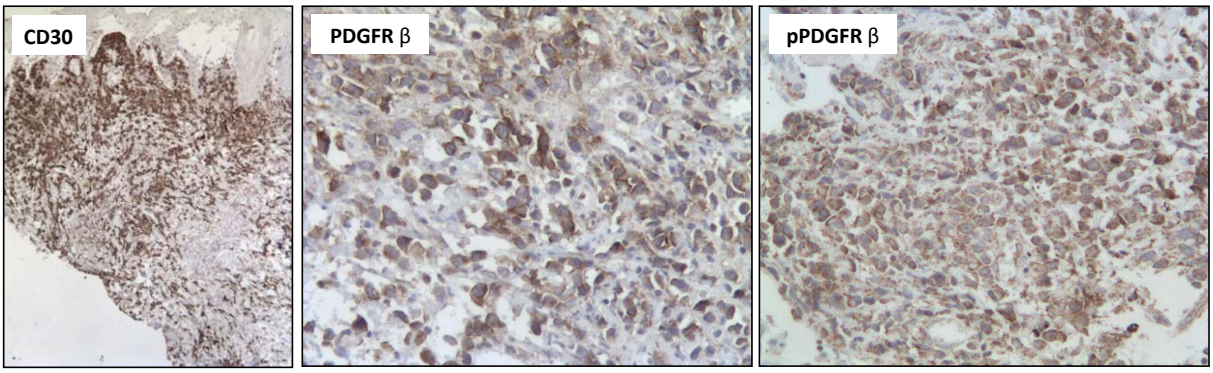
CD30
PDGFR β
pPDGFR β

B

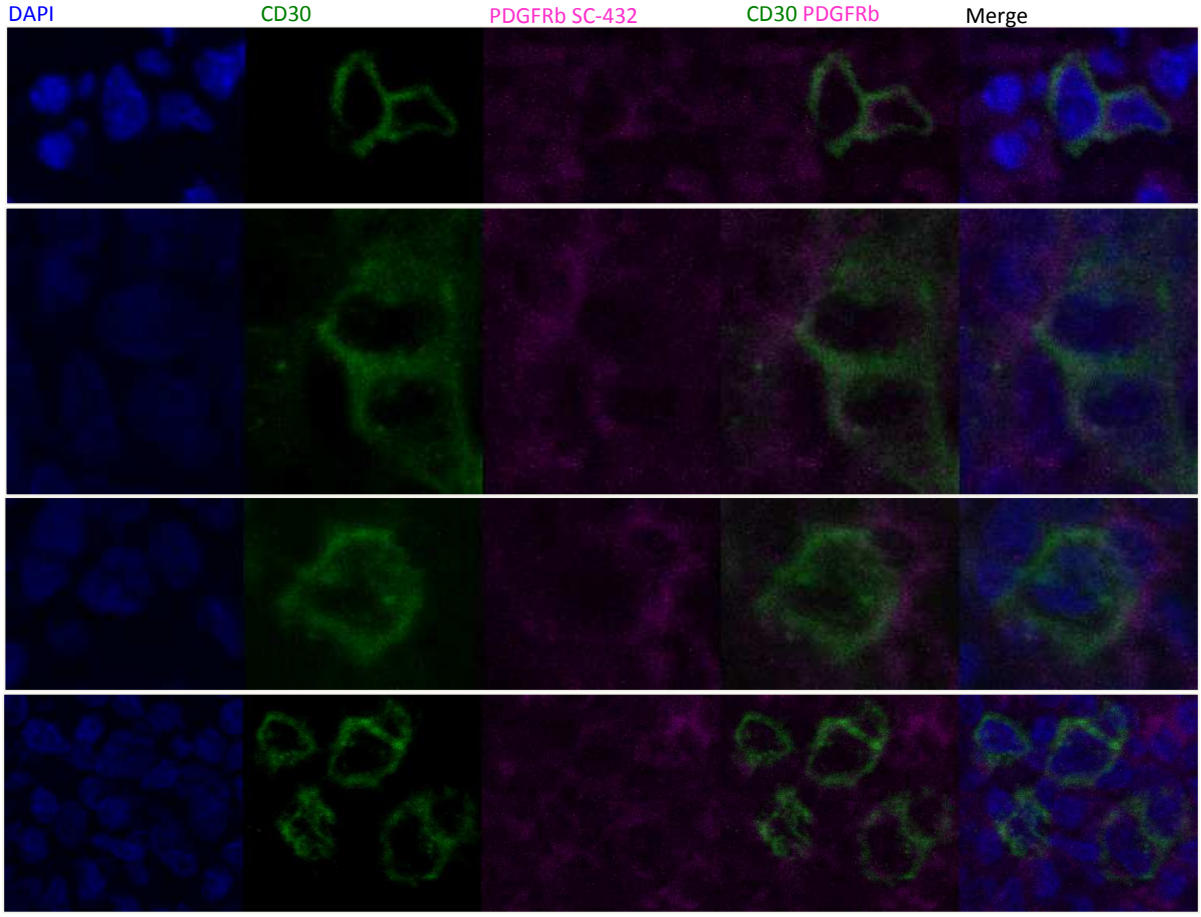
DAPI
CD30
PDGFRb SC-432
CD30 PDGFRb
Merge

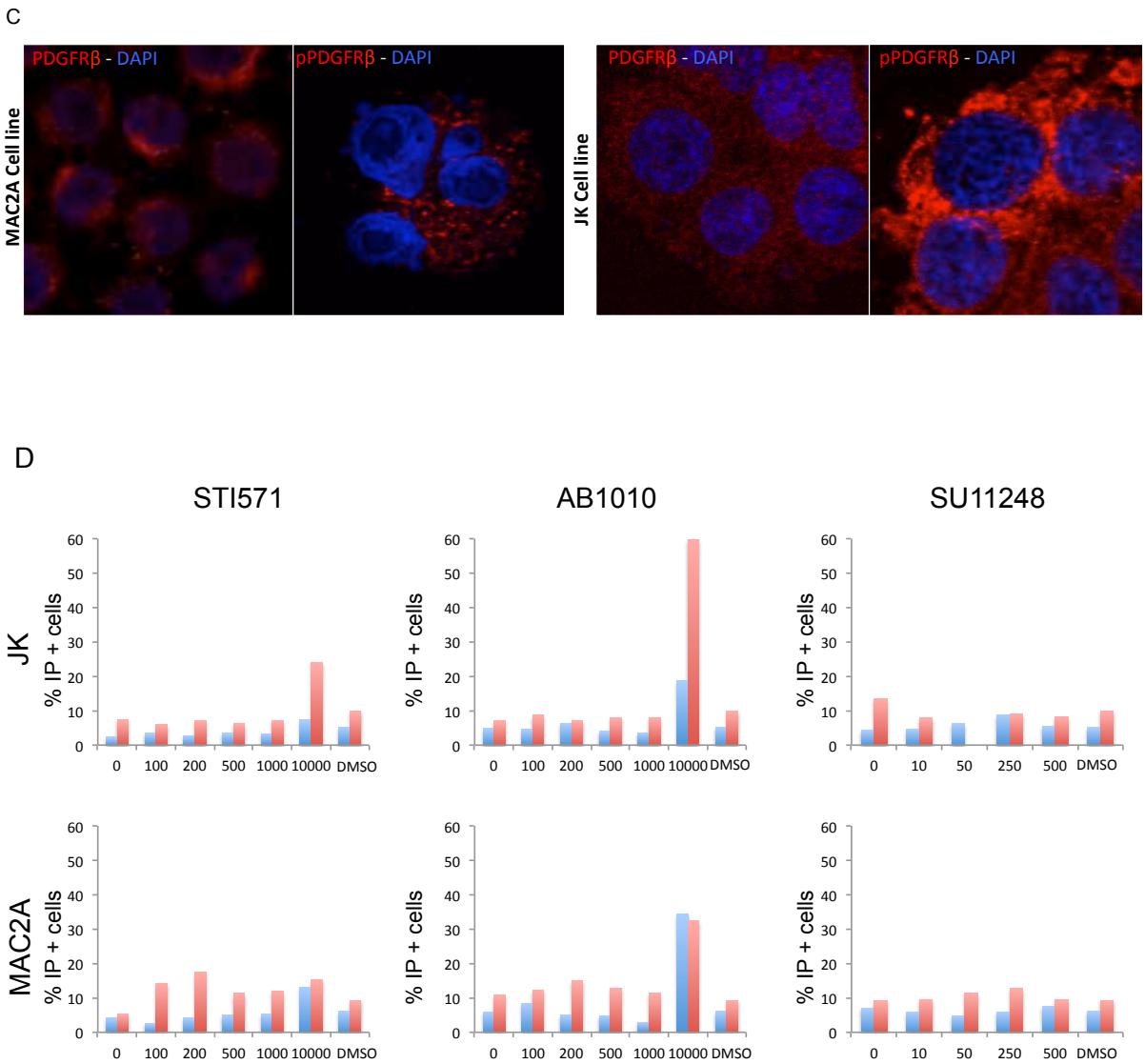

Figure 1 : A,B,C : Expression de PDGFR*β* *in vivo* et *in vitro* sur des biopsies cutanées de papulose lymphomatoïde et dans les cellules de lignée JK et MAC2A. D : Sensibilité des lignées cellulaires de papulose lymphomatoïde aux inhibiteurs de tyrosine kinase.

A : en immunohistochimie, sur coupe sériées d'une biopsie cutanée d'un enfant (garçon) de 3 ans, infiltration massive du derme superficiel par des cellules CD30+ exprimant PDGFR*β* et phospho-PDGFR*β*.

B : en immunofluorescence, sur coupe congelée de biopsie cutanée d'un patient (homme) âgé de 55 ans, co-expression partielle et hétérogène du PDGFR*β* (violet) et du CD30 (vert).

C : en immunofluorescence, expression de PDGFR*β* et de phospho-PDGFR*β* dans les lignées JK et MAC2A.

D : étude de sensibilité aux inhibiteurs de tyrosines kinases (STI571 et AB1010 de 100 nM à 10000 nM, SU11248 de 10 nM à 500 nM) avec marquage au iodure de Propidium après 24h (bleu) et 48h (rouge) d'incubation.

2. PHYSIOPATHOLOGIE DE L'EXPRESSION DE PDGFRB DANS LES LYMPHOCYTES T CD30+ DE PAPULOSE LYMPHOMATOÏDE

Kamstrup *et al*. ont démontré en 2008 et 2010 l'expression de Notch1 par les cellules T CD30+ de PL avec *in vivo* la présence du ligand de Notch1 dans le microenvironnement. Les lignées cellulaires dérivées de PL expriment Notch1 et sont sensibles aux inhibiteurs de γsécrétase (Kamstrup et al., 2008, 2010). En effet, après activation du récepteur par son ligand, Notch1 subit deux clivages, le premier par une métalloprotéase (ADAM), le second par la γsécrétase. Notch1 clivé est alors transporté vers le noyau où il s'associe au complexe de transcription CSL et induit la régulation de la prolifération cellulaire en activant notamment la transcription de *MYC, DELTEX1*... (Palomero et al., 2006). Nous avons souhaité mieux comprendre la physiopathologie d'expression du PDGFR*β* dans les cellules de PL en explorant la voie de Notch1. En effet, Jin et al (Jin *et al*., 2008) ont mis en évidence que l'expression de PDGFR*β* dans les cellules musculaires lisses vasculaires est dépendante de Notch1, qui induit la transcription du gène de *PDGFRβ*.

En immunofluorescence et en western blotting, nous avons évalué l'expression de Notch1, de sa forme clivée et sa localisation nucléaire dans les lignées de PL. **Résultat** : comme attendu et publié, JK et MAC2A expriment Notch1 (***figure 2 A et B***) dans des proportions différentes : Notch1 « full length » est plus exprimé dans JK et Notch1 clivé paraît plus exprimé dans la lignée MAC2A.

Dans certains lymphomes B, T, et lymphoblastiques T, il existe des mutations de *NOTCH1*. Ceci entraine soit une activation constitutive de la voie Notch (exons 26, 27, 28) soit un défaut de dégradation par FBXW7 (exons 34 de Notch1 et exons 9, 10 et 12 de *FBXW7*) et le protéasome (Asnafi et al., 2009; Ferrando, 2010; Pancewicz et al., 2010; Villamor et al., 2012). Ainsi, nous avons recherché s'il existait des mutations de *NOTCH1* ou *FBXW7*, dans les lignées JK et MAC2A et dans 11 biopsies cutanées de patients présentant une PL. **Résultat** : nous n'avons pas retrouvé de mutation connue (***figure 2 C***). Notch1 dans la papulose lymphomatoïde paraît donc activé sans mutation connue retrouvée, probablement par sécrétion autocrine des ligands de Notch1 dans les lignées cellulaires, et autocrine ou paracrine *in vivo*.

Afin de mieux comprendre comment Notch1 peut être associé à l'expression de PDGFR*β*, nous avons réalisé dans les cellules JK et MAC2A une immunoprécipitation de la chromatine liée à Notch. **Résultat** : nous avons mis en évidence la liaison de Notch1 au promoteur de PDGFR*β* (***figure 2 D***).

Ainsi, dans les lignées de PL, l'expression de PDGFR*β* est associée à l'activation de la voie Notch1.

Figure 2

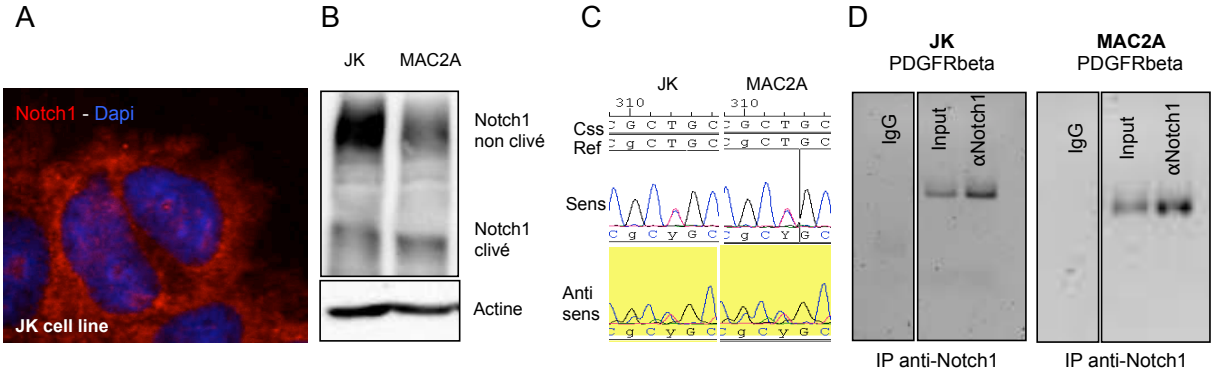

Figure 2 : Expression nucléaire de Notch1 clivé et association au promoteur de *PDGFRβ.*

A : En immunofluorescence, expression de Notch1 (rouge) dans la lignée tumorale JK (noyau Dapi bleu), montrant une nette expression cytoplasmique associée à une localisation nucléaire confirmée par le coefficient de Pearson (0,64).

B : Western blotting, expression protéique par de Notch1 « full length » et Notch1 clivé dans les lignées tumorales JK et MAC2A.

C : Mise en évidence d'une « mutation » intronique en pb312 pour les deux lignées JK et MAC2A.

D : Chromatine immunoprécipitation (ChIP) sur les lignées JK et MAC2A stimulées par le ligand Jagged2, après IP avec l'anticorps anti-Notch1, mise en évidence d'une fixation du promoteur de *PDGFRβ* par Notch1.

3. ETUDE DE LA REGRESSION SPONTANEE DES LESIONS DE PAPULOSE LYMPHOMATOÏDE

Les lésions cutanées de papulose lymphomatoïde régressent spontanément après 3 à 12 semaines d'évolution, et sans traitement. Kadin *et al.* ont étudié la physiopathologie de la régression des lésions cutanées de PL. Ils ont démontré qu'un excès de CD30L dans le microenvironnement induisait la mort cellulaire des lymphocytes T CD30+ en phase régressive de la maladie (Mori et al., 1999). A ce jour, aucune équipe n'a étudié le rôle potentiel des télomères et de la télomérase dans la régression des lésions de papulose.

A l'aide de doubles marquages immunohistochimiques (***figure 3 A, B et C***), nous avons évalué l'expression de la sous-unité catalytique hTERT de la télomérase dans les cellules T CD30+. **Résultat** : Nous retrouvons sur les 9 biopsies cutanées d'enfants présentant une papulose lymphomatoïde une expression hétérogène d'hTERT, n'étant corrélée ni à l'âge, ni à la taille de la lésion (ce sont toujours des lésions d'aspect précoce et non crouteuses qui sont biopsiées), ni au nombre de lésions, ni à la localisation au tronc ou aux membres, ni au « profil inflammatoire » (richesse en polynucléaires éosinophiles), ni à la richesse en cellules T CD30+, ni à la clonalité.

Nous avons ensuite évalué semi-quantitativement la taille des télomères *in vivo* et *in vitro* dans les cellules CD30+ en immuno-FISH et mesuré l'expression mRNA de la télomérase. **Résultat** : nous avons constaté une nette diminution du signal de fluorescence de la sonde télomérique dans les cellules CD30+ par rapport aux cellules non CD30+ du microenvironnement inflammatoire (***figure 3 D et E***). *In vitro*, l'étude sur les lignées cellulaires JK et MAC2A montre une augmentation de l'expression du mRNA hTERT mesuré en RT-QPCR pour la lignée MAC2A et la longueur des télomères en Q-FISH comparativement à JK est plus longue (***figure 3 F et G***).

Figure 3 : Etude de l'expression de la télomérase et de la longueur des télomères *in vivo et in vitro*.

A,B,C : Etude immunohistochimique en double marquage, expression d'hTERT (marron) dans les cellules CD30+ (rouge) dans les biopsies cutanées de patients atteints de PL, chez un enfant de 7 ans (A) et de 11 ans (B), et représentation du pourcentage de cellules doubles positives chez 9 patients (C).

D,E : ImmunoFISH avec sonde télomérique (rouge) et anticorps anti-CD30 (vert), sur coupes congelées de biopsies cutanées de patients atteints de PL âgé de 55 ans (D) et de 11 ans (E).

F : RT-QPCR, expression de hTERT mRNA (contrôle HPRT) dans les lignées JK et MAC2A.

G : FISH télomérique : étude de longueur des télomères dans les deux lignées de PL, JK et MAC2A.

Figure 3

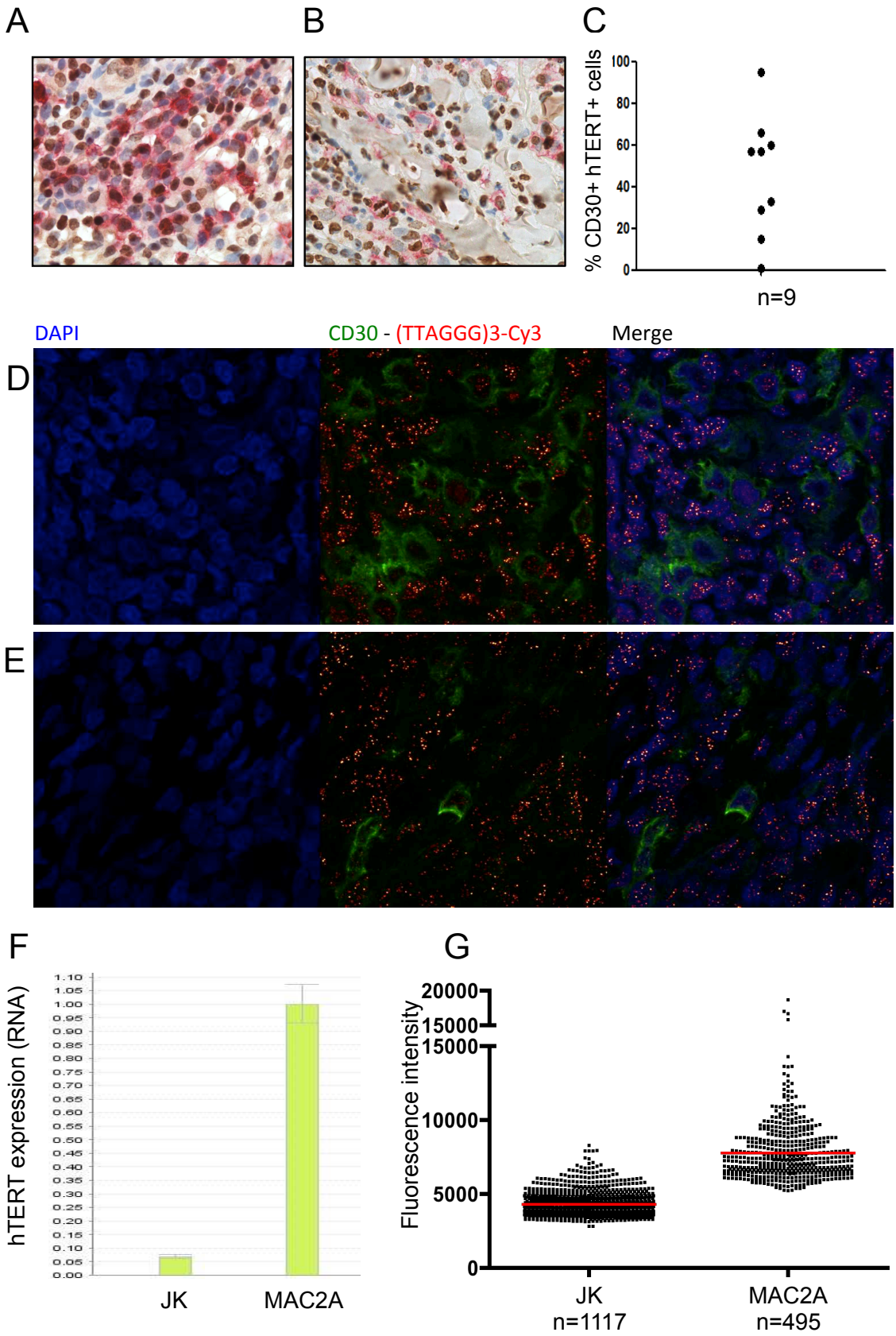
A
B
C
% CD30+ hTERT+ cells
100
80
60
40
20
0
n=9
DAPI
CD30 - (TTAGGG)3-Cy3
Merge
D
E
F
hTERT expression (RNA)
JK
MAC2A
G
Fluorescence intensity
20000
15000
15000
10000
5000
0
JK
n=1117
MAC2A
n=495

4. CONCLUSION

La papulose lymphomatoïde (PL) est un modèle de lymphoprolifération clonale spontanément régressive. D'après les résultats obtenus sur le modèle de la mastocytose, nous avons étudié (1) l'expression d'un récepteur à activité tyrosine kinase, le PDGFRβ, et son impact sur la prolifération des cellules T CD30+, (2) l'impact de la biologie des télomères et de la télomérase sur la régression spontanée des lésions cutanées.
Nous avons mis en évidence l'expression *in vivo* et *in vitro* du PDGFRβ dans sa forme phosphorylée, et avons démontré une implication de la voie Notch1 dans l'expression du PDGFRβ. Par ailleurs, le raccourcissement des télomères semble impliqué dans la régression de la pathologie *in vivo*.

Les résultats sont préliminaires et ouvrent de nouvelles perspectives sur la compréhension de la physiopathologie de la PL. Pour la première fois, nous décrivons l'expression de PDGFRβ dans les cellules T CD30+ de PL et cette expression est associée à l'activation de la voie Notch1. Afin de confirmer ces résultats, nous souhaitons tester les lignées JK et MAC2A en présence d'inhibiteur de γsécrétase et observer une modulation de l'expression du PDGFRβ. Dans un second temps, la biologie des télomères et de la télomérase, doit être approfondie dans ce modèle ; à ce jour, aucun lien entre l'expression et l'activité de la télomérase ou la régulation de la longueur des télomères, et Notch1 n'a été mis en évidence.

5. PATIENTS, MATERIELS ET METHODES

Patients et biopsies cutanées

L'inclusion des patients est rétrospective. Les consentements et non oppositions ont été recueillis au moment du prélèvement qui est conservé dans les services de pathologies concernés (Hôpital Necker – Enfants malades, Hôpital Henri Mondor, Hôpital Avicenne) et dans les tumorothèques associées. Le matériel ayant permis le diagnostic de papulose lymphomatoïde (PL) est fixé au formol tamponné 10% et inclus en paraffine et/ou cryo-conservé. Les biopsies cutanées ont été réalisées en zone pathologique après consentement éclairé des adultes et des parents des enfants biopsiés. Ont été inclus dans l'étude tous les cas de papuloses lymphomatoïdes associées ou non à un lymphome, de l'enfant et de l'adulte. Les prélèvements sont diagnostiques. Chez les enfants comme chez les adultes, le diagnostic de papulose lymphomatoïde a été porté en fonction des arguments cliniques et des résultats anatomo-pathologiques de l'examen de la biopsie cutanée selon les critères reconnus dans la dernière classification OMS 2008 des tumeurs des tissus hématopoïétique et lymphoïde. Au total **37 patients**, 23 adultes âgés de 26 à 98 ans et 14 enfants âgés de 2 à 15 ans atteints de papulose lymphomatoïde ont été inclus dans les différentes études d'immunohistochimie, immunofluorescence et immuno-FISH. Pour certains de ces patients nous possédons un échantillon congelé. Ces prélèvements sont disponibles dans les services d'anatomopathologie : Hôpital Necker - Enfants Malades, Paris (Pr Nicole Brousse, Dr Sylvie Fraitag), Hôpital Henri Mondor, Créteil (Dr Nicolas Ortonne), Hôpital Avicenne, Bobigny (Pr Liliane Laroche).

Immunohistochimie

Les prélèvements sont fixés au formol tamponné 10% et inclus en paraffine. Les lames sont déparaffinées, le démasquage est réalisé à pH=6 (citrate) ou pH=9 (EDTA). Les peroxydases endogènes sont bloquées avec du peroxyde d'hydrogène 3% pendant 5 min, rinçage en eau distillée et bain de TBST 0,05 mol/L.

- **Technique manuelle** : protocole du kit DAKO K0679. Brièvement, l'anticorps primaire est incubé 30 minutes puis rinçage en bain de TBST 10 min. L'anticorps secondaire biotinylé est incubé 30 minutes puis rinçage en bain de TBST 10 min. Puis incubation de la streptavidine-HRP pendant 30 minutes, rinçage en bain de TBST 10 min. Incubation avec le chromogène-substrat DAB pendant 10 minutes et rinçage à l'eau distillée. Contre-coloration à l'hémalun et carbonate de lithium, montage non aqueux avec déshydratation dans différents bains d'alcool 70%, 90% et 100%, puis en bain de toluène et montage anhydre permanent avec Entellan.

- **Technique automatisée en double marquage** : automate Menarini Diagnostic.

Immunofluorescence

Les anticorps primaires et secondaires utilisés pour les différents marquages sont regroupés dans la table 1 (en fin de chapitre)

L'immunomarquage est réalisé soit sur coupes de tissus congelés ou sur cellules étalées sur lame par cytocentrifugation (cytospin). Décongélation des lames à température ambiante et fixées en acétone froid conservé à -20°C pendant 10 min jusqu'à évaporation complète de l'acétone. Réhydratation en bain de PBS 1X pendant 5 (15) min à renouveler 1 fois. Les prélèvements sont entourés par le stylo hydrophobe Dakopen. Blocage des sites aspécifiques pendant 45 minutes à une heure avec PBS 1X – BSA 2%. Dilution de l'anticorps primaire en PBS 1X – BSA 2% et incubation pendant 1 heure à température ambiante. Rinçage en bain de PBS 1X pendant 10 min à renouveler 1 (2) fois. Dilution de l'anticorps secondaire fluorescent en PBS 1X – BSA 2% et incubation 1 heure à température ambiante. Rinçage en bain de PBS 1X pendant 10 min à renouveler 1 (2) fois. Les noyaux sont marqués directement par l'ajout d'une solution de montage contenant du Dapi (Vectashield mounting medium with Dapi). Conservation des lames à +4°C avant lecture au microscope confocal.

FISH sur cellules

Principe : cette technique permet de mesurer de manière semi-quantitative et comparative la longueur des télomères des différentes populations d'intérêt en fonction de l'intensité de fluorescence du signal émis par la sonde télomérique (TTAGGG)3-Cy3 hybridée sur les télomères. L'intensité du signal est proportionnelle au nombre de sondes télomériques hybridées aux télomères et à la longueur des télomères.

Cette technique est réalisée sur cytospins ou sur lames fixées avec les fibroblastes adhérents. Ces lames peuvent être conservées à -20°C ou -80°C, fixées 10 minutes à température ambiante en PBS 1X – PFA 2%. Lavage par 3 bains successifs de 5 minutes en PBS 1X. Perméabilisation des cellules 30 minutes à température ambiante en PBS 1X – BSA 1% - Triton 100X 0,1%. Lavage par 3 bains successifs de 5 minutes en PBS 1X. Fixation du marquage en PBS 1X – PFA 1% pendant 5 minutes à température ambiante. Déshydratation par bains successifs en éthanol 70% pendant 5 minutes, puis éthanol 95% pendant 5 minutes, puis éthanol 100% pendant 5 minutes. Laisser sécher les lames. Décongélation de la sonde télomérique (Sonde PNA Cy3 Telo-C), chauffer la sonde 5 min à 70°C, vortexer et centrifuger rapidement. Diluer la sonde au 1/100 dans le tampon d'hybridation conservé à -80°C (Formamide déionisé 70%, Blocking reagent 0,5%, Tris-HCL 10mM) et déposer 10 µL sur la

lame, recouvrir d'une lamelle ronde. Amorcer l'hybridation dans Hybrite en chauffant 5 minutes à 80°C, puis laisser incuber à l'abri de la lumière et à température ambiante pendant 2 heure (cellules ou tissu). Rincer 2 fois 15 minutes en bain de formamide 70% Tris-HCL 10mM, la lamelle glissera délicatement de la lame. Réhydrater par 3 bains successifs de 5 minutes de PBS 1X. Marquage Dapi ou Hoechst dilué en PBS 1X ou montage Vectashield – Dapi. Conservation des lames à +4°C avant lecture au microscope confocal.

Immuno-FISH sur coupes tissulaires congelées

Principe : sur coupe tissulaire de biopsies cutanées de patients atteints de mastocytose ou de papulose lymphomatoïde, ce test permet de détecter la longueur des télomères par FISH à l'aide d'une sonde télomérique spécifique (TTAGGG)3-Cy3 dans les cellules d'intérêt marquées par un anticorps anti-CD30 (Lymphocytes T CD30+ de la papulose lymphomatoïde). Les prélèvements de tissu sont fixés sur lame 10 minutes à température ambiante en PBS 1X – PFA 2%. Lavage par 3 bains successifs de 5 minutes en PBS 1X. Perméabilisation des cellules 30 minutes à température ambiante en PBS 1X – BSA 1% - Triton 100X 0,1%. Si la technique est réalisée sur coupe de tissu congelé, bloquer les sites de fixation non spécifique en PBS 1X – BSA 2% pendant 1 heure. Retirer la solution sans rincer et incuber l'anticorps primaire dilué en PBS 1X – BSA 1% pendant 1 heure à température ambiante. Lavage par 3 bains successifs de 5 minutes en PBS 1X. Incubation de l'anticorps secondaire fluorescent dilué en PBS 1X – BSA 1% pendant 30 minutes à température ambiante et dans l'obscurité. Lavage par 3 bains successifs de 5 minutes en PBS 1X. Fixation du marquage en PBS 1X – PFA 1% pendant 5 minutes à température ambiante. Déshydratation par bains successifs en éthanol 70% pendant 5 minutes, puis éthanol 95% pendant 5 minutes, puis éthanol 100% pendant 5 minutes. Laisser sécher les lames. Décongélation de la sonde télomérique (Sonde PNA Cy3 Telo-C), chauffer la sonde 5 min à 70°C, vortexer et centrifuger rapidement. Diluer la sonde au 1/100è dans le tampon d'hybridation conservé à -80°C (Formamide déionisé 70%, Blocking reagent 0,5%, Tris-HCL 10mM) et déposer 10 µL sur la lame, recouvrir d'une lamelle ronde. Amorcer l'hybridation dans Hybrite en chauffant 5 minutes à 80°C, puis laisser incuber à l'abri de la lumière et à température ambiante pendant 2 heure (cellules ou tissu). Rincer 2 fois 15 minutes en bain de formamide 70% Tris-HCL 10mM, la lamelle glissera délicatement de la lame. Réhydrater par 3 bains successifs de 5 minutes de PBS 1X. Marquage Dapi ou Hoechst dilué en PBS 1X ou montage Vectashield – Dapi. Conservation des lames à +4°C avant lecture au microscope confocal.

Traitement d'image en microscopie confocale

L'acquisition des images est réalisée sur microscope confocal LSM700, logiciel d'acquisition ZEN 2010 sur la plateforme d'imagerie de Necker avec l'aide de Raphaëlle Devaux et Nicolas Goudin. Le traitement des images acquises est réalisé grâce au logiciel ImageJ.

Culture cellulaire

Les lignées cellulaires JK et MAC2A sont cultivées en milieu RPMI 1640 – SVF10% - 1% L-Glutamine – 1% Pénicilline / Streptomycine, à 2.10^5 cellules /ml.

Test de sensibilité aux inhibiteurs de tyrosine kinase

Les lignées JK et MAC2A sont cultivées 24h et 48h en présence de concentration croissante d'ITK : STI571 et AB1010 sont à concentration initiale de 10mM dilué en DMSO et testés en culture à 100nM, 200nM, 500nM, 1000nM et 10000nM. SU11248 est à concentration initiale de 2mM dilué en DMSO et testés en culture à 10nM, 50nM, 250nM et 500nM. (A noter : SU11248 est auto-fluorescent en FITC). Les cellules sont ensuite marquées à l'iodure de Propidium. Lecture au cytomètre Calibur, traitement des données par le logiciel FlowJo.

Extraction de l'ARN

Les ARN sont extraits à l'aide du kit d'extraction Roche High pure isolation kit, référence 11.828.665.001 et selon le protocole fourni. A partir de culots secs de $2.\ 10^5$ cellules ou $1.\ 10^6$ cellules conservés à -80°C ou de fibroblastes cultivés en plaque 6 puits ($2.\ 10^5$ cellules par puits), les cellules sont lysées avec 600 µL de solution de lyse (200 µL PBS 1X, 400 µL « lysis buffer »). Incubation 10 min sous agitation. Pour les culots secs, la totalité du volume est déposée sur colonne, pour les HDF en plaque, les cellules sont décollées au grattoir et transférées sur colonne, centrifugées 15 secondes à 10000 rpm, l'éluât est éliminé. Dénaturation de l'ADN à la désoxyribonucléase I (DNAse I), fournie lyophilisée dans le kit et remise en suspension comme conseillé par le fournisseur dans « Eluate buffer ». Dépôt sur la colonne de 100 µL de solution DNAse (composée de 10 µL de DNAse reconstituée, 90 µL de « DNAse buffer), incuber 20 minutes à température ambiante. Lavages successifs : déposer sur la colonne 500 µL de « Washing buffer I », centrifugation 15 secondes à 10000 rpm, l'éluât est éliminé. Déposer sur la colonne 500 µL de « Washing buffer II », centrifugation 15 secondes à 10000 rpm, l'éluât est éliminé. Déposer sur la colonne 200 µL de « Washing buffer II », centrifugation 2 minutes à 12000 rpm, l'éluât est éliminé. Elution de l'ARN avec 30 µL d'H2O

RNAse free et centrifugation 1 minute à 10000 rpm. Conserver immédiatement sur glace et dosage de la concentration au Nanodrop, puis conservation des ARN extraits à -80°C.

Production de cDNA

Le volume final est de 13 µL : 10 µL d'H20 RNAse free contenant 1µg d'ARN, et 3 µL de mix contenant 1 µL de ramdom primer, 1 µL DNTP 10mM, 1µL H20 RNAse free. Programmation du cycle : 5 minutes à 25°C, 5 minutes à 65°C, 1 minute à 4°C. Reprendre les échantillons et ajouter 7 µL de mix contenant : 4 µL 5X Reaction buffer, 1 µL RNAse Out, 1 µL DTT, 1 µL Superscript III, pour un volume final de 20 µL. Programmation du cycle : 60 minutes à 50°C, 15 minutes à 70°C, conservation à 4°C. Traitement des cDNA obtenus avec 1 µL RNAse H, incubation 20 minutes à 37°C et conservation définitive à -20°C.

***Séquençage des exons 26, 27, 28 et 34 de* NOTCH1 *et des exons 9, 10 et 12 de* FBXW7**

A partir de l'ADN extrait des biopsies cutanées des patients suspects de diagnostic de papulose lymphomatoïde pour exploration de la clonalité lymphoïde T et dont le diagnostic a été confirmé, les exons 26, 27, 28 et 34 de *NOTCH1* et les exons 9, 10 et 12 de *FBXW7* ont été séquencés. Les PCR ont été réalisés avec les primers pour *NOTCH1* : exon 26, exon 27, exon 28, exon 34. Pour *FBXW7* : Exon 9, exon 10, exon 12 (Asnafi et al., 2009).

PCR d'amplification des exons cibles : pour les exons 26, 27, 28 et 34 de *NOTCH1* : 1 µL d'ADN concentré à 100ng/µL sont ajoutés à 49 µL de mix composé de 26,75 µL H2O, 5 µL tampon Qiagen 10X, 5 µL dNTP 2mM, 1 µL primer sens et 1 µL de primer anti-sens concentré à 10 µM, 10 µL de solution Q, 0,25 µL Taq Polymerase Hotstar. Programmation de la PCR pour les exons 26 et 34 : 15 minutes à 95°C, 5 cycles : 45 secondes à 94°C, 1 minute à 64°C, 1 minutes 30 secondes à 72°C. 5 cycles : 45 secondes à 94°C, 1 minute à 62°C, 1 minutes 30 secondes à 72°C. 20 cycles : 45 secondes à 94°C, 1 minute à 60°C, 1 minutes 30 secondes à 72°C. Puis 10 minutes à 72°C et maintien à 15°C final. Programmation de la PCR pour les exons 27 et 28 : 15 minutes à 95°C, 35 cycles : 45 minutes à 95°C, 1 minute à 64°C, 1 minutes 30 secondes à 72°C et maintien à 15°C final. Pour les exons 9, 10 et 12 de *FBXW7* : 1 µL d'ADN concentré à 100ng/µL sont ajoutés à 49 µL de mix composé de 40,75 µL H2O, 5 µL tampon Qiagen 10X, 1 µL dNTP 10mM, 1 µL primer sens et 1 µL de primer anti-sens concentré à 10 µM, 0,25 µL Taq Polymerase Hotstar. Programmation de la PCR : 15 minutes à 95°C, 35 cycles : 45 secondes à 95°C, 1 minute à 52°C, 1 minutes 30 secondes à 72°C et maintien à 15°C final. Les produits de PCR sont migrés sur gel d'agarose 2% - BET avec bleu de charge afin de vérifier la correcte amplification. Les produits de PCR sont purifiés avec le gel de purification : P-100 REF 150-4174 – BioRad en plaque filtre 96 puits Multiscreen Filter Plates (MAHVN4510 – Millipore). Déposer dans chaque puits et sans toucher le gel la totalité du produit de PCR, centrifuger 5 min 1100tr/min sur plaque MicroAmp Optical Taqman 96 puits. Sur une nouvelle plaque, dans chaque puits déposer au total 15 µL de mix composé de 12 µL H2O DNAase RNAase Free, 1 µL primer dilué à 4 µM (sens ou anti-sens et non les deux dans le même puits) et 2 µL de produit de PCR purifié. A noter, pour l'exon 10 de *FBXW7*, seul le produit de PCR du primer anti-sens sera séquencé. La plaque est fermée et transportée à la plateforme de séquençage de l'hôpital Cochin, Paris.

RT-Q-PCR hTERT

La RT-Q-PCR est réalisée sur plaque 96 puits. Le volume final est de 25 µL. Les échantillons sont testés en triplicate. Les cDNA sont préalablement dilué au 1/10è. 5 µL de cDNA dilué sont ajouté aux 20 µL de mix composé de : 6,75 µL H2O RNAse free, 13 µL Master mix, 0,25 µL de primer sens et

0,25 µL de primer anti-sens concentré à 30 µM, 0,25 µL de sonde concentrée à 20 µM. Les primers et sondes utilisés sont commandées chez Applied biosystem. Le contrôle est HPRT1.

Western Blot

Les culots secs de cellules ou les fibroblastes cultivés en plaque et préalablement lavés en PBS 1X sont lysés avec 50 à 100 µL de tampon Laemli 1X (Laemli 2X : Tris pH 6,8 100mM, 4% SDS, 20% Glycérol) en fonction de la taille du culot, chauffé préalablement à 95°C, incuber 5 minutes à 95°C et conserver à -80°C ou doser les protéines avec le kit BCA. En plaque 96 puits à fond plat, une gamme d'étalonnage de BSA est obtenue par dilution de 0 à 200mg/mL. Les extraits protéiques sont dilués au 1/50è et dosés en duplicate. Après 1 heure d'incubation à 56°C, la densité optique est mesurée au spectrophotomètre à la longueur d'onde de 570 nm. Les concentrations sont ensuite calculées en fonction de la droite obtenue avec les valeurs de la gamme d'étalonnage. Les protéines sont diluée en beta mercaptoéthanol 10% au 1/3 et peuvent être ainsi conservées à -20°C. Préparation d'un gel d'acrylamide à 8,75% pour la migration des protéines en deux phases : gel de séparation et gel de stacking. Gel de séparation : 4,4 mL H2O déionisée, 2,5 mL Tris HCL Ph8,8 1,5M, 100 µL SDS 10%, 2,91 mL Acrylamide/Bisacrylamide 30%, 50 µL APS 10%, 5 µL Temed. Couler le gel et compléter avec SDS 0,1% jusqu'à polymérisation (30 à 45 minutes). Retirer le SDS liquide en surface et couler le gel de stacking avec le peigne : 6,1 mL H2O déionisée, 2,5 mL Tris HCL Ph6,8 0,5M, 100 µL SDS 10%, 1,33 mL Acrylamide/Bisacrylamide 30%, 50 µL APS 10%, 10 µL Temed. Polymérisation pendant 30 à 45 minutes. Dépôt des protéines sur le gel : les cassettes avec gel de migration sont installées dans les cuves remplies de « running buffer 1X» (Running buffer 10X : 30 g TRIS, 144 g Glycine, 5 g SDS pour 1 L H20). 30 µg de protéines diluées en mercapto-éthanol sont déposées dans les puits. Migration 45 minutes à 70 Volt puis 2 heures à 130 Volt, à surveiller en fonction de la migration du marqueur de taille. Etape de transfert des protéines sur membrane PVDF préalablement réhydratée 10 minutes en éthanol 100% puis dans le « tampon de transfert 1X » (Tampon de transfert 10X : 3,18 g Na2CO3 30 mM, 8,40 g NaHCO3 100mM, Pour 1 L H20, Tampon de transfert 1X : 100mL tampon de transfert 10X, 700 mL H20, 200 mL éthanol 100%). Le transfert est réalisé sur la nuit en chambre froide, à 30 Volt. Après transfert, les membranes sont séchées et réactivées en bain d'éthanol 100% pendant 10 minutes sous agitation. Rinçage en tampon de transfert 2 fois 5 minutes. Les membranes peuvent être colorées à l'amidoblack pour visualiser le smir protéique, puis décoloré en acide acétique 10%, éthanol 10%, H20. Les membranes sont ensuite découpées en fonction du marqueur de taille puis blocage des sites protéiques aspécifiques en TTBS 1X – BSA 3% pendant 45 min (TTBS 10X : 100mL Tris – HCL 1M Ph7,2, 90 g NaCl, 5 mL Tween 20, pour 1 L H2O). Incubation avec anticorps primaire dilué en TTBS 1X – BSA 1% à +4°C toute la nuit sous agitation. Lavages 3 fois 10 minutes en TTBS 1X, incubation avec anticorps secondaire HRP dilué en TTBS 1X

– BSA 1% 1 heure à température ambiante sous agitation, lavages 3 fois 10 minutes en TTBS 1X. Révélation avec kit de chimioluminescence et visualisation sur automate Chemidoc BioRad, logiciel de traitement d'image BioLabs.

Chromatin immunoprécipitation : ChIP

Cette technique est réalisée à l'aide du kit « EZ-Magna ChIP », Millipore. Principe : cette technique permet de vérifier si la protéine cible est fixée à l'ADN. Tous les contrôles nécessaires sont inclus dans le kit : Immunoglobuline contrôle de lapin, primers contrôles de la GAPDH humaine pour la PCR. Brièvement, les cellules sont fixées en formaldéhyde afin de « crosslinker » les protéines à l'ADN. Les cellules sont lysées et le lysat est soniqué afin que la chromatine soit fragmentée (200 à 1000pb) pour permettre une meilleure résolution et une meilleure détection des cibles. L'étape d'immunoprécipitation permettra d'isoler la protéine d'intérêt liée au fragment d'ADN. L'ADN sera ensuite purifié, et la PCR avec primers et sonde de la séquence cible sera réalisée. ***Etape de crosslinking et lyse*** : 7. 10^6 cellules des lignées JK et MAC2A testé avec et sans ligand de Notch1 (1 µg/mL Jagged 1) sont fixées avec 550 µL formaldéhyde pour 20mL de milieu. Incuber 10 minutes à température ambiante sous agitation. Ajouter 2 mL Glycine 10X dans chaque tube. Incuber 5 minutes à température ambiante sous agitation. Centrifuger et décanter. Rincer 2 fois avec 20mL PBS 1X froid, centrifuger et décanter. Préparer 10 µL « protease inhibitor cocktail II» dans 2 mL PBS 1X froid pour chaque condition, ajouter ces 2 mL à chaque tube, centrifuger 5 minutes 800 rpm, décanter et travailler sur glace. Ajouter 2,5 µL « protease inhibitor cocktail II» dans 0,5 mL Cell Lysis buffer pour chaque condition. Incuber sur glace 15 minutes en vortexant toutes les 5 minutes, centrifuger 5 minutes 800 rpm, décanter. Ajouter 2,5 µL « protease inhibitor cocktail II» dans 0,5 mL Nuclear Lysis buffer pour chaque condition. ***Etape de sonication*** : Vérifier la taille des fragments obtenus par migration sur gel d'agarose avec marqueur de taille. ***Etape d'immunoprécipitation (IP)***: Préparer 2,25 µL « protease inhibitor cocktail II» dans 450 µL Dilution buffer pour chaque condition, penser aux contrôles négatifs anticorps anti-IgG rabbit et anti-RNA polymerase II en plus des échantillons à tester. Sur glace et à partir de 50 µL d'échantillon soniqué à tester avec contrôles négatifs pour chaque condition, Ajouter 450 µL Dilution buffer avec inhibiteur de protéase. Réserver 1% (5 µL) de chaque condition comme « input » et conserver à +4°C. Ajouter 2 µg d'anticorps anti-NOTCH1, d'anticorps anti-RNA polymerase II et d'anticorps anti-IgG rabbit pour chaque condition dans des tubes séparés et 20 µL de billes magnétiques couplées à la protéine A. Incubation sur roue « over night » à+4°C. A l'aide d'un rack magnétique, placer le tube sur le rack et culoter les billes, décanter, laver avec 500 µL « Low Salt Immune Complex Wash buffer », incuber 5 minutes sur roue, placer le tube sur le rack et culoter les billes, décanter, laver avec 500 µL « Hight Salt Immune Complex Wash buffer », incuber 5 minutes sur roue, placer le tube sur le rack et culoter les billes, décanter, laver avec 500 µL « LiCl Immune

Complex Wash buffer », incuber 5 minutes sur roue, placer le tube sur le rack et culoter les billes, décanter, laver avec 500 µL « TE buffer », incuber 5 minutes sur roue, placer le tube sur le rack et culoter les billes, décanter. ***Etape d'élution des protéines du complexe et de « reverse crosslink » pour libérer l'ADN*** : pour chaque condition, préparer 100 µL « ChIP Elution buffer » avec 1 µL de protéinase K. incuber 2 heures à 62°C sur plaque chauffante sous agitation. Incuber 10 minutes à 95°C. Refroidir à température ambiante. A l'aide d'un rack magnétique, placer le tube sur le rack et culoter les billes, décanter le surnageant à conserver dans un Eppendorf 1,5 mL. ***Etape de purification de l'ADN sur colonnes*** : pour chaque échantillon et pour 100 µL d'ADN, ajouter 500 µL « Bind Reagent A » et transférer sur colonne. Centrifuger 30 secondes à 10000 rpm, éliminer l'éluât. Ajouter 500 µL « Bind Reagent B » sur la colonne. Centrifuger 30 secondes à 10000 rpm, éliminer l'éluât, centrifuger à nouveau 30 secondes à 10000 rpm, éliminer le tube collecteur et placer la colonne sur Eppendorf 1,5mL. Ajouter 50 µL « Elution Buffer C », centrifuger 30 secondes à 10000 rpm. Eliminer la colonne, conserver l'ADN purifier à -20°C. ***Etape de PCR*** : utilisation des primers du promoteur de *PDGFRβ* et *GAPDH*. 2 µL d'ADN purifié sont ajoutés au mix de PCR composé de 12,6 µL H20, 2 µL 10X PCR Buffer sans MgCl2, 0,6 µLMgCl2 (50mM), 1,6 µL 2,5 mM dNTP, 0,8 µL control primer (*GAPDH*) ou 0,4 µL primer sens et 0,4 µL primer anti-sens (*PDGFRβ*), 0,4 µL Taq polymerase (5U/µL). Programmation du thermocycleur : 3 minutes à 94°C, 35 à 40 cycles 20 secondes à 94°C, 30 secondes à 59°C, 30 secondes à 72°C, terminer par 2 minutes à 72°C. Migration de 10 µL de produit de PCR sur gel d'agarose 2% pour vérifier l'amplification. Conservation des produits de PCR à -20°C.

Anticorps	Clone	Dilution	Référence	Firme	Application
CD30	Ber-H2	1/30	M0751	Dako	Immunohistochimie Immunofluorescence Immuno-FISH
SCF-R/c-kit	Polyclonal	1/20	AF332	R&D	Immunofluorescence Immuno-FISH
Notch1 (C-20)	Polyclonal	1/500 1/20	sc-6014	Santa Cruz	Western Blotting Immunofluorescence
PDGFR β (958)	Polyclonal	1/500 1/20	sc-432	Santa Cruz	Western Blotting Immunofluorescence
Phospho-PDGFR β (Tyr751)	C63G6	1/1000	4549	Cell Signaling	Western Blotting
hTERT	2D8	1/1000	LS-B95	LifeSpan Biosciences	Immunohistochimie

Table 1 : Anticorps utilisés

DISCUSSION GENERALE, PERSPECTIVES, CONCLUSION

1. MASTOCYTOSE

Etat des connaissances

La mastocytose associée à une mutation de *KIT* forme un groupe de pathologies hétérogènes associant des manifestations cliniques et une évolution variable de la maladie en fonction de l'âge des patients. A ce jour, il n'existe pas d'autre facteur prédictif de régression de la pathologie que l'âge : chez l'enfant, la maladie régresse dans près de 80% des cas, alors qu'elle est persistante chez l'adulte, et aucun facteur prédictif d'évolution aiguë agressive vers un sarcome ou une leucémie à mastocytes n'est identifié.

Le diagnostic de la pathologie est le plus souvent fait sur un faisceau d'arguments cliniques associé au résultat de la biopsie cutanée ou d'un autre site, mettant en évidence une accumulation de mastocytes. Les prélèvements sont actuellement utilisés pour le diagnostic et le génotypage. Il n'existe à ce jour pas de classification histopronostique de la mastocytose chez l'homme.

La physiopathologie des mastocytoses est associée le plus souvent à une mutation de *KIT*. Chez l'adulte, la mutation de *KIT* est préférentiellement située dans le domaine phospho-transférase (exon 17), et une association à une mutation de *TET2* est observée dans les cas de mastocytose agressive. A noter, les mutations de *TET2* n'ont pas été recherchées dans les cas de mastocytose de l'enfant (Tefferi et al., 2009; Soucie et al., 2012). Chez l'enfant, notre équipe (Bodemer et al., 2010) a montré que la mastocytose était associée à une mutation de *KIT* ; contrairement aux hypothèses « historiques » qui en faisaient une pathologie réactionnelle et non tumorale du fait de sa régression dans la majorité des cas. Si les mutations de l'exon 17 chez l'enfant sont fréquentes (moins de 40% des cas (Bodemer et al., 2010) et près de 25% des cas dans notre revue de la littérature), les mutations du domaine juxta-membranaire ou extracellulaire des exons 8 à 11 sont majoritaires (plus de 45% des cas) alors que moins de 3% des adultes présentent ces mutations. De façon intéressante et contre-intuitive, P. Dubreuil et al. ont démontré une signalisation intracellulaire différente activée par les mutations de l'exon 17 ou des exons 8 à 11 (Yang et al., 2010).

Ainsi pour une « même » pathologie, il apparaît que les mutations différentes de *KIT* soient responsables d'activation de voies de signalisations différentes, d'évolutions différentes de la maladie avec principalement deux groupes : les adultes atteints de mastocytose avec mutation de *KIT* dans l'exon 17 (« mutant adulte », PTD), les enfants atteints de mastocytose avec mutations de *KIT* dans les exons 8 à 11 (« mutants pédiatriques », non PTD).

Objectif du projet de thèse

Notre objectif était de clarifier l'évolution clinique des enfants atteints de mastocytose. En effet, dans la littérature de nombreux cas et séries sont publiés mais les données cliniques, de suivi et de génotypage sont hétérogènes, rendant parfois difficile la mise en parallèle des données et il n'existe pas de directive (« guidelines ») pour le suivi des patients et leur pronostic.

Ainsi, il existe deux paradoxes : (1) Pour une « même » maladie, la mastocytose de l'enfant est régressive, la mastocytose de l'adulte est une pathologie chronique, (2) il existe de rares cas de « transformation en forme très agressive » de mastocytose de l'enfant, soit une évolution « paradoxale » d'une pathologie régressive dans près de 80% des cas.

Notre étude des deux groupes sus-cités a porté sur la compréhension physiopathologique :

- de la régression des mastocytoses de l'enfant et de la persistance des mastocytoses de l'adulte,

- de l'évolution péjorative et fatale en sarcome mastocytaire ou leucémie à mastocytes d'un sous-groupe de patients pédiatriques présentant des mutations « paradoxalement associées » à une régression de la maladie.

Le travail de C. Méni *et al*. a permis par une méta-analyse systématique de la littérature (1) de confirmer que la mastocytose de l'enfant était régressive dans près de 80% des cas, (2) d'établir que la proportion de mastocytose agressives et le plus souvent fatales chez l'enfant est réduite, représentant seulement 3% des cas (leucémie ou sarcome mastocytaire).

Résultats et discussion

De nombreuses étiologies sont associées à la régression tumorale spontanée, nous avons ciblé pour notre étude le rôle potentiel des structures nucléoprotéiques télomériques et de la régulation de son système d'élongation, la télomérase et les mécanismes d'allongement alternatif des télomères.

Nous avons ainsi démontré *in vivo* et *in vitro* une diminution significative de la longueur des télomères dans les mutants pédiatriques, associée *in vivo* à une augmentation de l'expression et de l'activité de la télomérase dans le mutant adulte. *In vitro*, nous n'avons pas pu ré-induire l'expression et l'activité de la télomérase dans notre modèle cellulaire fibroblastique. Sans pour autant « accepter » ce résultat négatif, Bryan et al (Bryan et al., 1995) ont déjà démontré la difficulté de ré-induire l'activité endogène de cette enzyme dans un modèle de cellule primaire télomérase négative. Une étude complémentaire plus sensible quantifiant le raccourcissement télomérique sur chromosomes en métaphase doit être réalisée sur le modèle fibroblastique humain.

In vitro, nous avons également démontré une sénescence élevée et croissante dans les mutants pédiatriques. Dans les mutants adultes la sénescence est stable. Ainsi, dans notre modèle *in vitro*, le mutant pédiatrique induit une sénescence proliférative. Nous devons analyser *in vivo* sur les biopsies cutanées d'enfants atteints de mastocytose mais également d'adultes, l'expression de marqueurs de sénescence afin de confirmer les données *in vitro* : p16, p21, γH2AX. Ces premières données corrèlent avec les manifestations cliniques de régression de la maladie chez l'enfant et la persistance chez l'adulte, sans pour autant caractériser le lien entre la mutation de *KIT* et la longueur des télomères.

Il est difficile de déterminer l'implication de la télomérase *in vivo*, du fait des résultats obtenus dans les modèles *in vitro*. De ce fait, nous avons émis l'hypothèse de l'implication des protéines associées aux télomères et notamment une implication de la régulation de TRF2. En effet, de nombreuses études du complexe « shelterin » associé aux télomères ont montré leur rôle dans la régulation de la longueur des télomères et dans la protection des télomères contre la reconnaissance par le système de réparation des cassures double brin de l'ADN. *In vitro*, il existe une diminution de l'expression protéique avec un signal faible, diffus et punctiforme dans le mutant pédiatrique comparé au mutant adulte (supplementary data 2). L'expression de l'ARN de TRF2 est paradoxale, équivalente entre les 2 modèles pédiatrique et adulte, et augmentée par rapport au contrôle.

Ces données suggèrent une régulation post-transcriptionnelle et/ou post-traductionnelle de TRF2 dans le mutant pédiatrique et impliquent une exploration approfondie de l'expression ARN et protéique de toutes les « shelterins » dans ces deux modèles. De plus, pour le modèle pédiatrique, une étude *in vitro* d'immuno-FISH associant TRF2 et l'hybridation de la sonde télomérique permettra de définir si TRF2 est associé aux télomères ou « soluble » dans le cytosol et le nucléosol. *In vivo*, nous testerons l'expression de TRF2 sur les biopsies cutanées de patient atteint de mastocytose avec mutation PTD et non-PTD de *KIT*.

TRF2 subit de nombreuses modifications post-traductionnelles (résumées en **figure 15** et en **table 3**), notamment phosphorylation, ubiquitination, acétylation, ou sumoylation (Walker and Zhu, 2012). La sumoylation des protéines associées aux télomères est un mécanisme majeur impliqué dans la recombinaison des télomères (Potts and Yu, 2007) *via* la présence des PML-NBs recrutés aux télomères dans les mécanismes ALT. Les résultats de l'étude de la sumoylation de TRF2 dans les différents modèles *in vitro* pourraient être déterminants dans la compréhension de la régulation de l'expression protéique de TRF2 entre les mutants de type pédiatrique et de type adulte. L'acétylation de TRF2 a également une incidence majeure sur la stabilisation de TRF2 aux télomères en inhibant son ubiquitination, et le défaut d'acétylation de TRF2 entraîne l'apparition de télomères dysfonctionnels (Her and Chung, 2013). Une autre hypothèse à explorer dans ce modèle est l'impact de l'activation de la voie p53 sur TRF2 dans les cellules sénescentes. Fujita *et al* (Fujita et al., 2010) ont démontré une régulation négative de l'expression de TRF2 après activation de la voie de p53 dans

les cellules sénescentes. La recherche de la présence de télomères dysfonctionnels appuierait la thèse de la potentielle instabilité génétique de ce modèle. Par ailleurs, l'étude du statut de phosphorylation et de sumoylation de TRF2 dans les différents modèles mutants de *KIT* permettrait de déterminer le rôle de cette protéine sur le raccourcissement télomérique observé dans le modèle pédiatrique.

Enfin, l'étude quantitative de l'expression des protéines (ATM, CHK2, MMS21) impliquées dans la phosphorylation et la sumoylation de TRF2 dans les différents mutants de *KIT* permettra de mieux comprendre la régulation de la biologie des télomères médiée par c-Kit.

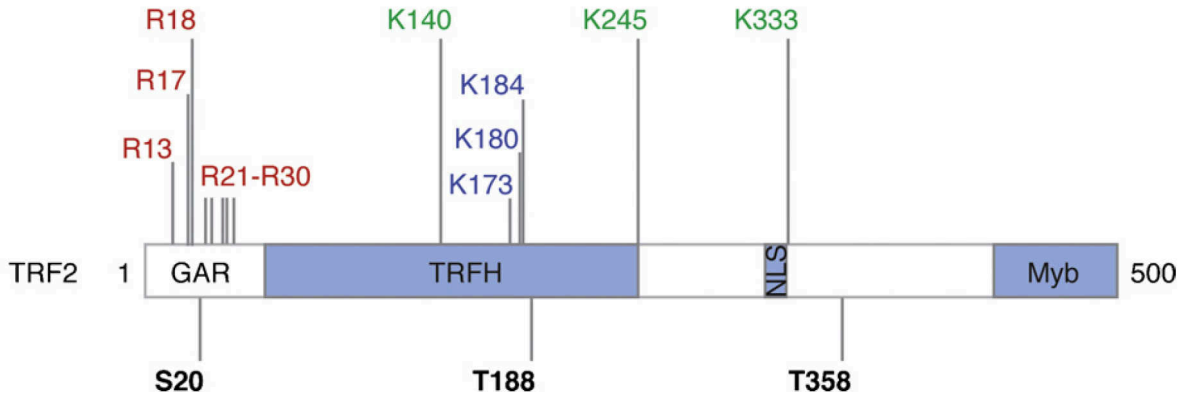

Figure 15 : Représentation schématique de la protéine TRF2 (Walker and Zhu, 2012)**.**

GAR : Glycine and arginine rich domain. TRFH : TRF homology domain. NLS: nuclear localization signal. Myb : Myb-like domain. Sites de phosphorylation en noir, sites d'ubiquitynilation en bleu, sites de SUMOylation en vert, et sites de methylation en rouge.

Modification	Amino acids	ID of site			Modifying enzymes	Function	References
		MS	MA	Ab			
Phosphorylation	S20	–	Yes	–	Chk2	Phosphorylation of TRF2 by Chk2 decreases TRF2 binding to telomeric DNA. S20 phosphorylation is required for TRF2 interaction with G-rich RNA and recruitment of ORC to OriP.	Buscemi et al. (2009); Zhou et al. (2010)
	T188	–	Yes	Yes	ATM	T188 phosphorylation is implicated in DNA damage response and the fast pathway of DNA double-strand break repair.	Tanaka et al. (2005); Huda et al. (2009)
	T358	–	–	–	Aurora C	Unknown.	Spengler (2007)
Ubiquitylation	K173 K180 K184	–	–	–	Siah1	Siah1 is a p53-inducible E3 ligase with a C3H4-type RING finger domain. Knockdown of Siah1 stabilizes TRF2 and extends the life span of human primary fibroblasts.	Fujita et al. (2010)
SUMOylation	K140, K245 K333	–	Yes	–	MMS21	Simultaneous mutations of all three SUMOylation sites of TRF2 prevent the formation of APB in ALT cells.	Potts and Yu (2007)
PARsylation	–	–	–	–	PARP1, PARP2	Poly(ADP-ribosyl)ation of TRF2 reduces TRF2 binding to telomeres, which may contribute to the formation of dysfunctional telomeres observed in cells deficient in PARP1or PARP2.	Dantzer et al. (2004); Gomez et al. (2006)
Methylation	R13,R17 R18, R21 R25, R27 R28, R30	Yes	Yes	Yes	PRMT1	Lack of TRF2 methylation promotes the accumulation of telomere doublets, resulting in the induction of cellular senescence.	Mitchell et al. (2009)

ID: Identification method; MS: mass spectrometry analysis; MA: mutational analysis; Ab; site-specific antibody.
"–": Not available.

Table 3 : Modifications post-transcriptionnelles de TRF2 (Walker and Zhu, 2012)**.**

Ainsi, ces résultats et hypothèses suggèrent une potentielle instabilité génétique dans les mutants pédiatriques, contrairement aux mutants adultes, (1) par l'augmentation de la proportion de cellules sénescentes qui favorise l'instabilité génétique ; (2) par la diminution d'expression de TRF2 ou sa possible régulation négative post-transcriptionnelle. Sans pour autant comprendre à ce jour si ces mécanismes sont « cause ou la conséquence ».

L'étude des sarcomes mastocytaires (Georgin-Lavialle et al., 2012) nous permet d'étayer cette hypothèse. L'étude de l'évolution de la longueur des télomères dans un mutant fibroblastique portant la mutation *KIT* V560G étudiée (identique au sarcome) diminue après de nombreux passages contrairement au mutant adulte dont la longueur des télomères reste stable. La longueur des télomères dans le sarcome mastocytaire est hétérogène et supérieure au témoin. L'expression ou activité de la télomérase n'est pas détectable. Nous avons détecté la présence d'APBs dans les cellules c-Kit positives. L'expression de TRF2 dans les cellules sarcomateuses est limitée aux APBs et de faible intensité. L'expression de TRF2 dans les cellules du microenvironnement n'exprimant pas c-Kit est nettement positive. Il existe une expression intense de p53 dans les cellules sarcomateuses. Le statut fonctionnel et mutationnel de p53 chez la levure n'a pas été recherché et doit être exploré dans ces pathologies. L'activation de la voie p53 participerait à la diminution d'expression de TRF2 (Fujita et al., 2010).

Enfin, il serait intéressant d'étudier la présence et le statut mutationnel d'*ATRX* dans les mastocytoses pédiatriques et les sarcomes mastocytaires. La perte de fonction d'ATRX favorise l'apparition du phénotype ALT (Jiao et al., 2011; Bower et al., 2012; Heaphy et al., 2012; Lovejoy et al., 2012; Schwartzentruber et al., 2012).

Ainsi, les mastocytes portant une mutation pédiatrique de *KIT* associent des télomères courts et une sénescence proliférative induisant la « clairance » de la prolifération mastocytaire. L'étape de sénescence est critique pour la cellule, favorisant l'instabilité génétique. L'apparition de dysfonctions télomériques observées dans la phase de sénescence, associée à l'activation du mécanisme d'allongement alternatif des télomères pourrait entrainer l'accumulation d'anomalies génétiques et chromosomiques secondaires. L'échappement au système de surveillance du cycle cellulaire et la non réparation des dommages de l'ADN entraîneraient la transformation du mastocyte tumoral sénescent en mastocyte tumoral proliferatif faisant évoluer la mastocytose pédiatrique régressive en pathologie agressive, rare mais fatale chez l'enfant et l'adulte jeune.

2. PAPULOSE LYMPHOMATOÏDE

Etat des connaissances

La papulose lymphomatoïde (PL) est une pathologie spontanément régressive sans distinction d'âge, chez l'enfant ou l'adulte. La régression des lésions cutanées est obtenue sans traitement sur plusieurs semaines, les manifestations cliniques sont hétérogènes entre les patients et les évolutions sont différentes d'un patient à l'autre. Les régressions définitives sans traitement de la maladie peuvent être observées. La maladie peut également être chronique, avec l'apparition et la disparition régulières de papules. La papulose lymphomatoïde peut s'associer à un lymphome clonalement lié à la PL, ce qui concerne jusqu'à 20% des patients selon les séries publiées. Il n'existe à ce jour aucun facteur prédictif d'évolution vers le lymphome.

Objectif du projet de thèse

Notre étude a porté sur la compréhension d'une part de la phase proliférative et d'autre part de la phase de régression spontanée des lésions de PL. Peu de données fondamentales sont publiées mettant en avant surtout le rôle anti-tumoral du microenvironnement.

Résultats et discussion

L'étude de la physiopathologie de la phase proliférative avec expression du PDGFRβ et de sa forme phosphorylée ne paraît pas déterminante. L'action des inhibiteurs de tyrosine kinase (ITK) sur les lignées de PL n'induit ni augmentation de l'apoptose (données non présentées car non significatives) ni nécrose, sauf à des doses élevées de 10microM. Les ITK ici utilisés ciblent de nombreux récepteurs à activité TK mais pas tous. Notamment, nous n'avons pas exploré l'expression de l'EGFR par les cellules tumorales et les ITK utilisés n'ont pas d'action inhibitrice spécifique sur ce récepteur. C'est donc une piste intéressante à explorer.

Si la prolifération ne semble pas être secondaire à l'activation du PDGFRβ, son expression dans les lymphocytes T CD30+ *in vivo* et *in vitro* n'est pas physiologique. Nous avons souhaité étudier le mécanisme d'expression de ce récepteur et avons établi que Notch1 fixe le promoteur de PDGFRβ. Nous testerons nos lignées en présence de ligand de Notch1 et de son inhibiteur (inhibiteur de gamma sécrétase) afin de moduler l'expression de PDGFRβ.

L'étude de la phase de régression des lésions de PL a été associée au rôle potentiel des télomères et de la régulation de leur longueur. Nous avons démontré *in vivo* que les cellules CD30+ avaient des télomères courts par rapport aux cellules du microenvironnement. L'étude de l'expression protéique de la télomérase ne paraît pas concluante avec une expression hétérogène en double marquage immunohistochimique, ne corrélant ni avec l'âge, ni avec la présence d'une clonalité lymphoïde T, ni avec les caractéristiques de l'environnement inflammatoire. Notre cohorte est réduite et ne permet pas d'isoler confortablement deux groupes de patients. De plus les renseignements cliniques d'évolution de la maladie sont à recueillir.

In vitro, les lignées cellulaires JK et MAC2A expriment de manière différentielle la télomérase (hTERT mRNA) et cette expression est corrélée à la longueur des télomères. JK exprime peu la télomérase, et les télomères sont plus courts que pour MAC2A. La lignée JK est issue d'un patient ayant évolué vers un lymphome anaplasique, la lignée MAC2A est issue d'un patient ayant développé trois lymphomes (Kadin et al., 1994; Schiemann et al., 1999). La création de lignées de papulose est complexe car les cellules ne prolifèrent pas en culture. Ces lignées sont donc issues de lymphomes anaplasiques secondaires à une PL, clonalement identiques à la PL. Une étude de QTRAP pour mesurer l'activité de la télomérase dans ces lignées doit également être réalisée.

Cette étude préliminaire suggère un rôle des télomères et de la télomérase dans la physiopathologie de la papulose lymphomatoïde, de sa régression et peut-être de son évolution vers le lymphome.

3. CONCLUSION GENERALE ET PERSPECTIVES

Les tumeurs spontanément régressives sont décrites et rapportées dans la littérature le plus souvent sans étude fondamentale associée décrivant les mécanismes de régression.

Nous avons étudié en hématopathologie un exemple de syndrome myéloprolifératif, la mastocytose et un exemple de syndrome lymphoprolifératif, la papulose lymphomatoïde. Ces deux pathologies ont des points communs : (1) décrites respectivement comme un syndrome myélo- et lymphoprolifératif, et inscrites dans la classification OMS des tumeurs du tissu hématopoïétique et lymphoïde, (2) ce sont des pathologies clonales, (3) elles se manifestent par des lésions cutanées, (4) leur évolution est marquée par la régression spontanée des lésions et/ou de la maladie, (5) leur évolution est marquée par une « transformation » de la maladie en sarcome ou leucémie à mastocytes pour la mastocytose (rare) ; en lymphome pour la papulose lymphomatoïde (plus fréquente).

Dans ce travail de thèse, nous avons démontré une corrélation entre la longueur des télomères et l'évolution des maladies, pour les mastocytoses de l'enfant, et la papulose lymphomatoïde chez l'enfant et l'adulte.

L'étude portant sur la mastocytose nous permet de comprendre plus clairement la physiopathologie de la régression des mastocytoses de l'enfant, de la persistance des mastocytoses de l'adulte, et d'expliquer en partie le potentiel oncogénique agressif des « mutants pédiatriques » de *KIT*. En pratique, la surveillance clinique des enfants atteints de mastocytose n'est pas à négliger sous prétexte que la pathologie est le plus souvent régressive. Le génotypage de *KIT* doit être systématique pour tous les patients et les lésions persistantes ou rapidement évolutives doivent systématiquement être biopsiées, sans délai.

Une étude de « routine », « simple », de la longueur des télomères par PCR et la recherche d'ALT toujours en PCR (Lau et al., 2013) pourrait être instaurée et renouvelée au cours du suivi si nécessaire, recherchant un allongement des télomères au cours de la maladie, prédictif d'une éventuelle transformation. La recherche de mutations d'autres gènes comme *TP53*, *TET2* et *ATRX* doit être discutée dans le suivi de ces patients, ainsi que de nouvelles biopsies cutanées au cours du suivi, destinées à évaluer la persistance ou la régression de la maladie. Par ailleurs, les critères cliniques et biologiques de suivi des patients atteints de mastocytose doivent être standardisés.

Ces éléments biologiques permettraient pour la première fois d'identifier les enfants à risque de développer une pathologie agressive et d'emblée, d'instaurer un suivi clinique et une prise en charge thérapeutique à définir, adaptée pour ce groupe particulier de patient à risque.

L'étude portant sur la papulose lymphomatoïde est préliminaire. Notre objectif est de progresser dans ce travail en approfondissant le rôle de Notch1 et de la biologie des télomères.

En perspective, nous souhaitons recueillir les données précises de présentation clinique et d'évolution des patients présentant une PL, associée ou non à un lymphome. La longueur des télomères et l'expression de la télomérase doit être étudiée dans les biopsies de patients évoluant vers un lymphome, avec comme groupe contrôle des lymphomes anaplasiques cutanés primitifs (pALCL) non associés à une papulose lymphomatoïde, dont le diagnostic différentiel est parfois difficile à faire. Les patients ont déjà été recrutés grâce au Pr Laroche (Avicenne), et au Dr Ortonne (Créteil).

Plusieurs hypothèses sont à démontrer : (1) une étude de l'état de sénescence *in vivo* (expression de p16, longueur des télomères) doit être réalisée dans le groupe de PL comparé au groupe pALCL. Les résultats permettraient de « trancher » lors des diagnostics difficiles entre une PL et un ALCL si nous confirmons l'hypothèse que, comme dans la mastocytose, les cellules de PL sont sénescentes et pas celles du lymphome anaplasique. Et l'étude de l'expression de TRF2 pourrait également être informative. (2) À partir d'une ChIP réalisée avec l'immunoprécipitation de Notch1, il est nécessaire de vérifier si Notch1 se fixe sur le promoteur de la télomérase. En effet, la proportion de Notch1 clivé parait supérieure dans la lignée MAC2A, elle-même exprimant plus la télomérase. (3) Les mesures de la longueur des télomères dans les cellules T CD30+ de PL et de l'expression de la télomérase permettraient d'identifier un groupe de patients à risque de développer un lymphome.

En conclusion, l'étude de la physiologie des télomères dans ces deux hémopathies, permet de mieux comprendre le caractère régressif de la mastocytose et probablement celui de la papulose lymphomatoïde. Ce modèle pourrait s'appliquer à d'autres pathologies « tumorales » spontanément régressives, mais également à d'autres pathologies associées à une activation constitutive d'un récepteur à activité tyrosine kinase.

BIBLIOGRAPHIE

Agis, H., Willheim, M., Sperr, W.R., Wilfing, A., Kromer, E., Kabrna, E., Spanblochl, E., Strobl, H., Geissler, K., Spittler, A., et al. (1993). Monocytes do not make mast cells when cultured in the presence of SCF. The Journal of Immunology *151*, 4221–4227.

Akin, C., Fumo, G., Yavuz, A.S., Lipsky, P.E., Neckers, L., and Metcalfe, D.D. (2004). A novel form of mastocytosis associated with a transmembrane c-kit mutation and response to imatinib. Blood *103*, 3222–3225.

Akin, C., and Metcalfe, D.D. (2004). Systemic mastocytosis. Annual Review of Medicine *55*, 419–432.

Alder, J.K., Chen, J.J.-L., Lancaster, L., Danoff, S., Su, S., Cogan, J.D., Vulto, I., Xie, M., Qi, X., Tuder, R.M., et al. (2008). Short telomeres are a risk factor for idiopathic pulmonary fibrosis. Proceedings of the National Academy of Sciences of the United States of America *105*, 13051–13056.

Allshire, R.C., Gosden, J.R., Cross, S.H., Cranston, G., Rout, D., Sugawara, N., Szostak, J.W., Fantes, P.A., and Hastie, N.D. (1988). Telomeric repeat from T. thermophila cross hybridizes with human telomeres. Nature *332*, 656–659.

Alter, B.P., Baerlocher, G.M., Savage, S. a, Chanock, S.J., Weksler, B.B., Willner, J.P., Peters, J. a, Giri, N., and Lansdorp, P.M. (2007). Very short telomere length by flow fluorescence in situ hybridization identifies patients with dyskeratosis congenita. Blood *110*, 1439–1447.

Alter, B.P., Giri, N., Savage, S. a, and Rosenberg, P.S. (2009). Cancer in dyskeratosis congenita. Blood *113*, 6549–6557.

Amiard, S., Doudeau, M., Pinte, S., Poulet, A., Lenain, C., Faivre-Moskalenko, C., Angelov, D., Hug, N., Vindigni, A., Bouvet, P., et al. (2007). A topological mechanism for TRF2-enhanced strand invasion. Nature Structural & Molecular Biology *14*, 147–154.

Andrae, J., Gallini, R., and Betsholtz, C. (2008). Role of platelet-derived growth factors in physiology and medicine. Genes & Development *22*, 1276–1312.

Arat, N.O., and Griffith, J.D. (2012). Human Rap1 interacts directly with telomeric DNA and regulates TRF2 localization at the telomere. The Journal of Biological Chemistry *287*, 41583–41594.

Armanios, M., Alder, J.K., Parry, E.M., Karim, B., Strong, M. a, and Greider, C.W. (2009). Short telomeres are sufficient to cause the degenerative defects associated with aging. American Journal of Human Genetics *85*, 823–832.

Armanios, M., and Blackburn, E.H. (2012). The telomere syndromes. Nature Reviews. Genetics *13*, 693–704.

Armanios, M., Chen, J.-L., Chang, Y.-P.C., Brodsky, R. a, Hawkins, A., Griffin, C. a, Eshleman, J.R., Cohen, A.R., Chakravarti, A., Hamosh, A., et al. (2005). Haploinsufficiency of telomerase reverse transcriptase leads to anticipation in autosomal dominant dyskeratosis congenita. Proceedings of the National Academy of Sciences of the United States of America *102*, 15960–15964.

Armanios, M.Y., Chen, J.J.-L., Cogan, J.D., Alder, J.K., Ingersoll, R.G., Markin, C., Lawson, W.E., Xie, M., Vulto, I., Phillips, J. a, et al. (2007). Telomerase mutations in families with idiopathic pulmonary fibrosis. The New England Journal of Medicine *356*, 1317–1326.

Artandi, S.E., and Depinho, R.A. (2000). A critical role for telomeres in suppressing and facilitating carcinogenesis. Current Opinion in Genetics and Development *10*, 39–46.

Asnafi, V., Buzyn, A., Le Noir, S., Baleydier, F., Simon, A., Beldjord, K., Reman, O., Witz, F., Fagot, T., Tavernier, E., et al. (2009). NOTCH1/FBXW7 mutation identifies a large subgroup with favorable outcome in adult T-cell acute lymphoblastic leukemia (T-ALL): a Group for Research on Adult Acute Lymphoblastic Leukemia (GRAALL) study. Blood *113*, 3918–3924.

Assaf, C., Hirsch, B., Wagner, F., Lucka, L., Grünbaum, M., Gellrich, S., Lukowsky, A., Sterry, W., Stein, H., and Dürkop, H. (2007). Differential expression of TRAF1 aids in the distinction of cutaneous CD30-positive lymphoproliferations. The Journal of Investigative Dermatology *127*, 1898–1904.

Aubert, G., Hills, M., and Lansdorp, P.M. (2012). Telomere length measurement-caveats and a critical assessment of the available technologies and tools. Mutation Research *730*, 59–67.

Azzalin, C.M., Reichenbach, P., Khoriauli, L., Giulotto, E., and Lingner, J. (2007). Telomeric repeat containing RNA and RNA surveillance factors at mammalian chromosome ends. Science (New York, N.Y.) *318*, 798–801.

B. P. Wilcock, J.A.Y. and M.C.Z. (1986). The Morphology and Behavior of Feline Cutaneous mastocytomas. Veterinary Pathology *23*, 320–324.

Bae, N.S., and Baumann, P. (2007). A RAP1/TRF2 complex inhibits nonhomologous end-joining at human telomeric DNA ends. Molecular Cell *26*, 323–334.

Baerlocher, G.M., Vulto, I., De Jong, G., and Lansdorp, P.M. (2006). Flow cytometry and FISH to measure the average length of telomeres (flow FISH). Nature Protocols *1*, 2365–2376.

Bah, A., and Azzalin, C.M. (2012). The telomeric transcriptome : From fission yeast to mammals. International Journal of Biochemistry and Cell Biology *44*, 1055–1059.

Bah, A., Wischnewski, H., Shchepachev, V., and Azzalin, C.M. (2012). The telomeric transcriptome of Schizosaccharomyces pombe. Nucleic Acids Research *40*, 2995–3005.

Bailey, S.M., Brenneman, M. a, and Goodwin, E.H. (2004). Frequent recombination in telomeric DNA may extend the proliferative life of telomerase-negative cells. Nucleic Acids Research *32*, 3743–3751.

Bakkenist, C.J., and Kastan, M.B. (2003). DNA damage activates ATM through intermolecular autophosphorylation and dimer dissociation. Nature *421*, 499–506.

Balzer, B.L., and Ulbright, T.M. (2006). Spontaneous regression of testicular germ cell tumors: an analysis of 42 cases. The American Journal of Surgical Pathology *30*, 858–865.

Beaven, M. (2009). Our perception of the mast cell from Paul Ehrlich to now. European Journal of Immunology *39*, 11–25.

Bechter, O.E., Shay, J.W., and Wright, W.E. (2004). The Frequency of Homologous Recombination in Human ALT Cells. Cell Cycle *3:5*, 547–549.

Bekkenk, M.W., Geelen, A.M.J., Vader, P.C.V.V., Heule, F., Geerts, M., Vloten, W.A. Van, Meijer, C.J.L.M., and Willemze, R. (2000). Primary and secondary cutaneous CD30 + lymphoproliferative disorders : a report from the Dutch Cutaneous Lymphoma Group on the long-term follow-up data of 219 patients and guidelines for diagnosis and treatment. Blood *95*, 3653–3661.

Benetti, R., García-Cao, M., and Blasco, M. a (2007). Telomere length regulates the epigenetic status of mammalian telomeres and subtelomeres. Nature Genetics *39*, 243–250.

Benetti, R., Schoeftner, S., Muñoz, P., and Blasco, M.A. (2008). Role of TRF2 in the assembly of telomeric chromatin. Cell *7*, 3461–3468.

Benjamin, L.E., and Keshet, E. (1997). Conditional switching of vascular endothelial growth factor (VEGF) expression in tumors: induction of endothelial cell shedding and regression of hemangioblastoma-like vessels by VEGF withdrawal. Proceedings of the National Academy of Sciences of the United States of America *94*, 8761–8766.

Bernardi, R., Scaglioni, P.P., Bergmann, S., Horn, H.F., Vousden, K.H., and Pandolfi, P.P. (2004). PML regulates p53 stability by sequestering Mdm2 to the nucleolus. Nature Cell Biology *6*, 665–672.

Berrebi, A., Shtalrid, M., Klepfish, A., Bassous, L., Kushnir, M., Shulman, L., Vorst, E., and Hahn, T. (1994). Verapamil inhibits B-cell proliferation and tumor necrosis factor release and induces a clinical response in B-cell chronic lymphocytic leukemia. Leukemia : Official Journal of the Leukemia Society of America, Leukemia Research Fund, U.K *8*, 2214–2216.

Binz, N., Shalaby, T., Rivera, P., Shin-ya, K., and Grotzer, M. a (2005). Telomerase inhibition, telomere shortening, cell growth suppression and induction of apoptosis by telomestatin in childhood neuroblastoma cells. European Journal of Cancer (Oxford, England : 1990) *41*, 2873–2881.

Blackburn, E.H. (2001). Switching and signaling at the telomere. Cell *106*, 661–673.

Blackburn, E.H. (2010). Telomeres and telomerase: the means to the end (Nobel lecture). Angewandte Chemie (International Ed. in English) *49*, 7405–7421.

Blackburn, E.H., and Challoner, P.B. (1984). Identification of a telomeric DNA sequence in Trypanosoma brucei. Cell *36*, 447–457.

Blackburn, E.H., and Collins, K. (2011). Telomerase: an RNP enzyme synthesizes DNA. Cold Spring Harbor Perspectives in Biology *3*,.

Blackburn, E.H., Greider, C.W., and Szostak, J.W. (2006). Telomeres and telomerase: the path from maize, Tetrahymena and yeast to human cancer and aging. Nature Medicine *12*, 1133–1138.

Blasco, M. a (2007). The epigenetic regulation of mammalian telomeres. Nature Reviews. Genetics *8*, 299–309.

Bodemer, C., Hermine, O., Palmérini, F., Yang, Y., Grandpeix-Guyodo, C., Leventhal, P.S., Hadj-Rabia, S., Nasca, L., Georgin-Lavialle, S., Cohen-Akenine, A., et al. (2010). Pediatric mastocytosis is a clonal disease associated with D816V and other activating c-KIT mutations. The Journal of Investigative Dermatology *130*, 804–815.

Bodnar, a. G. (1998). Extension of Life-Span by Introduction of Telomerase into Normal Human Cells. Science *279*, 349–352.

Bower, K., Napier, C.E., Cole, S.L., Dagg, R.A., Lau, L.M.S., Duncan, E.L., Moy, E.L., and Reddel, R.R. (2012). Loss of Wild-Type ATRX Expression in Somatic Cell Hybrids Segregates with Activation of Alternative Lengthening of Telomeres. PloS One *7*,.

Bradshaw, P.S., Stavropoulos, D.J., and Meyn, M.S. (2005). Human telomeric protein TRF2 associates with genomic double-strand breaks as an early response to DNA damage. Nature Genetics *37*, 193–197.

Broccoli, D., Smogorzewska, A., Chong, L., and De Lange, T. (1997). Human telomeres contain two distinct Myb-related proteins, TRF1 and TRF2. Nature Genetics *17*, 231–235.

Brown, C.J., Lain, S., Verma, C.S., Fersht, A.R., and Lane, D.P. (2009). Awakening guardian angels: drugging the p53 pathway. Nature Reviews. Cancer *9*, 862–873.

Bryan, T.M., Englezou, a, Gupta, J., Bacchetti, S., and Reddel, R.R. (1995). Telomere elongation in immortal human cells without detectable telomerase activity. The EMBO Journal *14*, 4240–4248.

Bryan, T.M., Englezou, A., Dalla-Pozza, L., Dunham, M.A., and Reddel, R.R. (1997). Evidence for an alternative mechanism for maintaining telomere length in human tumors and tumor-derived cell lines. Nature Medicine *3*, 1271–1274.

Buijs, M., Geschwind, J.-F.H., Syed, L.H., Ganapathy-Kanniappan, S., Kunjithapatham, R., Wijlemans, J.W., Kook Kwak, B., Ota, S., and Vali, M. (2012). Spontaneous tumor regression in a syngeneic rat model of liver cancer: implications for survival studies. Journal of Vascular and Interventional Radiology : JVIR *23*, 1685–1691.

Calado, R.T., and Young, N.S. (2009). Telomere diseases. The New England Journal of Medicine *361*, 2353–2365.

Campisi, J., Kim, S., Lim, C., and Rubio, M. (2001). Cellular senescence , cancer and aging : the telomere connection. Experimental Gerontology *36*, 1619–1937.

Campo, E., Swerdlow, S.H., Harris, N.L., Pileri, S., Stein, H., and Jaffe, E.S. (2008). WHO Classification of tumors of hematopoietic and lymphoid tissues Lyon; 2008.

Cardoso, J., Duhra, P., Thway, Y., and Calonje, E. (2012). Lymphomatoid papulosis type D: a newly described variant easily confused with cutaneous aggressive CD8-positive cytotoxic T-cell lymphoma. The American Journal of Dermatopathology *34*, 762–765.

Caslini, C., Connelly, J. a, Serna, A., Broccoli, D., and Hess, J.L. (2009). MLL associates with telomeres and regulates telomeric repeat-containing RNA transcription. Molecular and Cellular Biology *29*, 4519–4526.

Cawthon, R.M. (2002). Telomere measurement by quantitative PCR. Nucleic Acids Research *30*, e47.

Cawthon, R.M. (2009). Telomere length measurement by a novel monochrome multiplex quantitative PCR method. Nucleic Acids Research *37*, e21.

Cech, T.R. (2004). Beginning to understand the end of the chromosome. Cell *116*, 273–279.

Celli, G.B., and De Lange, T. (2005). DNA processing is not required for ATM-mediated telomere damage response after TRF2 deletion. Nature Cell Biology *7*, 712–718.

Cerone, M. a, Autexier, C., Londoño-Vallejo, J.A., and Bacchetti, S. (2005). A human cell line that maintains telomeres in the absence of telomerase and of key markers of ALT. Oncogene *24*, 7893–7901.

Cesare, A.J., and Griffith, J.D. (2004). Telomeric DNA in ALT Cells Is Characterized by Free Telomeric Circles and Heterogeneous t-Loops. Molecular and Cellular Biology *24*, 9948–9957.

Cesare, A.J., and Reddel, R.R. (2010). Alternative lengthening of telomeres: models, mechanisms and implications. Nature Reviews. Genetics *11*, 319–330.

Challis, G.B., and Stam, H.J. (1990). The spontaneous regression of cancer. A review of cases from 1900 to 1987. Acta Oncologica (Stockholm, Sweden) *29*, 545–550.

Chang, a, Tung, R.C., Schlesinger, T., Bergfeld, W.F., Dijkstra, J., and Kahn, T. a (2001). Familial cutaneous mastocytosis. Pediatric Dermatology *18*, 271–276.

Chapman, J.R., Taylor, M.R.G., and Boulton, S.J. (2012). Playing the end game: DNA double-strand break repair pathway choice. Molecular Cell *47*, 497–510.

Chen, Z., Trotman, L.C., Shaffer, D., Lin, H.-K., Dotan, Z. a, Niki, M., Koutcher, J. a, Scher, H.I., Ludwig, T., Gerald, W., et al. (2005). Crucial role of p53-dependent cellular senescence in suppression of Pten-deficient tumorigenesis. Nature *436*, 725–730.

Chiang, H.-C., Liao, A.T.-C., Jan, T.-R., Wang, Y.-S., Lei, H.-J., Tsai, M.-H., Chen, M.-F., Lee, C.-Y., Lin, Y.-C., Chu, R.-M., et al. (2013). Gene-expression profiling to identify genes related to spontaneous tumor regression in a canine cancer model. Veterinary Immunology and Immunopathology *151*, 207–216.

Chin, L., Artandi, S.E., Shen, Q., Tam, A., Lee, S., Gottlieb, G.J., Greider, C.W., and Depinho, R.A. (1999). p53 Deficiency Rescues the Adverse Effects of Telomere Loss and Cooperates with Telomere Dysfunction to Accelerate Carcinogenesis. Cell *97*, 527–538.

Chiu, C., Dragowska, W., Kim, W., Vaziri, H., Yui, J., Thomas, T.E., Harley, C.B., and Lansdorp, M. (1996). Differential Expression of Telomerase Activity in Hematopoietic Progenitors from Adult Human Bone Marrow. Stem Cells *14*, 239–248.

Chung, I., Osterwald, S., Deeg, K., and Pml, A. (2012). PML body meets telomere : The beginning of an ALTernate ending ? Nucleus *3*, 263–275.

Coindre, J.-M., Emile, J.-F., Monges, G., Ranchère-Vince, D., and Scoazec, J.-Y. (2005). [Gastrointestinal stromal tumors: definition, histological, immunohistochemical, and molecular features, and diagnostic strategy]. Annales De Pathologie *25*, 358–85; quiz 357.

Collado, M., Blasco, M. a, and Serrano, M. (2007). Cellular senescence in cancer and aging. Cell *130*, 223–233.

Collado, M., Gil, J., Efeyan, A., Guerra, C., Schuhmacher, A.J., Barradas, M., Benguría, A., Zaballos, A., Flores, J.M., Barbacid, M., et al. (2005). Tumour biology: senescence in premalignant tumours. Nature *436*, 642.

Collado, M., and Serrano, M. (2006). The power and the promise of oncogene-induced senescence markers. Nature *6*, 472–476.

Coluccia, A.M.L., Cirulli, T., Neri, P., Mangieri, D., Colanardi, M.C., Gnoni, A., Di Renzo, N., Dammacco, F., Tassone, P., Ribatti, D., et al. (2008). Validation of PDGFRbeta and c-Src tyrosine kinases as tumor/vessel targets in patients with multiple myeloma: preclinical efficacy of the novel, orally available inhibitor dasatinib. Blood *112*, 1346–1356.

Condemine, W., Takahashi, Y., Le Bras, M., and De Thé, H. (2007). A nucleolar targeting signal in PML-I addresses PML to nucleolar caps in stressed or senescent cells. Journal of Cell Science *120*, 3219–3227.

d'Adda di Fagagna, F., Reaper, P.M., Clay-farrace, L., Fiegler, H., Carr, P., Zglinicki, T. Von, and Saretzki, G. (2003). A DNA damage checkpoint response in telomere-initiated senescence. Nature *426*, 194–198.

Van Damme, E., Laukens, K., Dang, T.H., and Van Ostade, X. (2010). A manually curated network of the PML nuclear body interactome reveals an important role for PML-NBs in SUMOylation dynamics. International Journal of Biological Sciences *6*, 51–67.

Déjardin, J., and Kingston, R.E. (2009). Purification of proteins associated with specific genomic Loci. Cell *136*, 175–186.

Delaney, J.P., and Paritzky, A.Z. (1969). Necrosis of a pheochromocytoma with shock. The New England Journal of Medicine *280*, 1394–1395.

Dellaire, G. (2003). The Nuclear Protein Database (NPD): sub-nuclear localisation and functional annotation of the nuclear proteome. Nucleic Acids Research *31*, 328–330.

Denchi, E.L., Attwooll, C., Pasini, D., and Helin, K. (2005). Deregulated E2F Activity Induces Hyperplasia and Senescence-Like Features in the Mouse Pituitary Gland. Molecular and Cellular Biology *25*, 2660–2672.

Denchi, E.L., and De Lange, T. (2007). Protection of telomeres through independent control of ATM and ATR by TRF2 and POT1. Nature *448*, 1068–1071.

Deng, Y., Chan, S.S., and Chang, S. (2008). Telomere dysfunction and tumour suppression : the senescence connection. Nature *8*, 450–458.

Deng, Y., Guo, X., Ferguson, D.O., and Chang, S. (2009a). Multiple roles for MRE11 at uncapped telomeres. Nature *460*, 914–918.

Deng, Z., Norseen, J., Wiedmer, A., Riethman, H., and Lieberman, P.M. (2009b). TERRA RNA binding to TRF2 facilitates heterochromatin formation and ORC recruitment at telomeres. Molecular Cell *35*, 403–413.

Dhomen, N., Reis-Filho, J.S., Da Rocha Dias, S., Hayward, R., Savage, K., Delmas, V., Larue, L., Pritchard, C., and Marais, R. (2009). Oncogenic Braf induces melanocyte senescence and melanoma in mice. Cancer Cell *15*, 294–303.

Didiano, D., Shalaby, T., Lang, D., and Grotzer, M.A. (2004). Telomere maintenance in childhood primitive neuroectodermal brain tumors 1. Neuro-Oncology 1–8.

Diede, S.J., and Gottschling, D.E. (1999). Telomerase-mediated telomere addition in vivo requires DNA primase and DNA polymerases alpha and delta. Cell *99*, 723–733.

Difilippantonio, S., Gapud, E., Wong, N., Huang, C.-Y., Mahowald, G., Chen, H.T., Kruhlak, M.J., Callen, E., Livak, F., Nussenzweig, M.C., et al. (2008). 53BP1 facilitates long-range DNA end-joining during V(D)J recombination. Nature *456*, 529–533.

Dimitrova, N., Chen, Y.-C.M., Spector, D.L., and De Lange, T. (2008). 53BP1 promotes non-homologous end joining of telomeres by increasing chromatin mobility. Nature *456*, 524–528.

Dimitrova, N., and De Lange, T. (2009). Cell cycle-dependent role of MRN at dysfunctional telomeres: ATM signaling-dependent induction of nonhomologous end joining (NHEJ) in G1 and resection-mediated inhibition of NHEJ in G2. Molecular and Cellular Biology *29*, 5552–5563.

Dimri, G.P., Lee, X., Basile, G., Acosta, M., Scott, G., Roskelley, C., Medrano, E.E., Linskens, M., Rubelj, I., and Pereira-Smith, O. (1995). A biomarker that identifies senescent human cells in culture and in aging skin in vivo. Proceedings of the National Academy of Sciences of the United States of America *92*, 9363–9367.

Disorders, C.D.L., Drakos, E., Leventaki, V., Schlette, E.J., Jones, D., Lin, P., Medeiros, L.J., and Rassidakis, G.Z. (2007). c-Jun Expression and Activation are Restricted to CD30+ Lymphoproliferative Disorders. Am J Surg Pathol *31*, 447–453.

Draskovic, I., Arnoult, N., Steiner, V., Bacchetti, S., Lomonte, P., and Londoño-Vallejo, A. (2009). Probing PML body function in ALT cells reveals spatiotemporal requirements for telomere recombination. Proceedings of the National Academy of Sciences of the United States of America *106*, 15726–15731.

Dubreuil, P., Letard, S., Ciufolini, M., Gros, L., Humbert, M., Castéran, N., Borge, L., Hajem, B., Lermet, A., Sippl, W., et al. (2009). Masitinib (AB1010), a potent and selective tyrosine kinase inhibitor targeting KIT. PloS One *4*, e7258.

Dunham, M. a, Neumann, a a, Fasching, C.L., and Reddel, R.R. (2000). Telomere maintenance by recombination in human cells. Nature Genetics *26*, 447–450.

Von Eckardstein, K.L., Beatty, C.W., Driscoll, C.L.W., and Link, M.J. (2010). Spontaneous regression of vestibular schwannomas after resection of contralateral tumor in neurofibromatosis Type 2. Journal of Neurosurgery *112*, 158–162.

Efeyan, A., Ortega-Molina, A., Velasco-Miguel, S., Herranz, D., Vassilev, L.T., and Serrano, M. (2007). Induction of p53-dependent senescence by the MDM2 antagonist nutlin-3a in mouse cells of fibroblast origin. Cancer Research *67*, 7350–7357.

Engelhardt, M., Drullinsky, P., Guillem, J., and Moore, M. a (1997). Telomerase and telomere length in the development and progression of premalignant lesions to colorectal cancer. Clinical Cancer Research : an Official Journal of the American Association for Cancer Research *3*, 1931–1941.

Evans, A.E., Chatten, J., D'Angio, G.J., Gerson, J.M., Robinson, J., and Schnaufer, L. (1980). A review of 17 IV-S neuroblastoma patients at the children's hospital of philadelphia. Cancer *45*, 833–839.

Fabricius, E., Kruse-boitschenko, U.T.E., and Khoury, R. (2009). Immunohistochemical determination of the appropriate anti-hTERT antibodies for in situ detection of telomerase activity in frozen sections of head and neck squamous cell carcinomas and tumor margin tissues. International Journal of Oncology *34*, 1257–1279.

Facciabene, A., Motz, G.T., and Coukos, G. (2012). T-regulatory cells: key players in tumor immune escape and angiogenesis. Cancer Research *72*, 2162–2171.

Fain, O., Stirnemann, J., and Lortholary, O. (2005). [Systemic mastocytosis]. La Revue Du Praticien *55*, 1629–1636.

Farnung, B.O., Brun, C.M., Arora, R., Lorenzi, L.E., and Azzalin, C.M. (2012). Telomerase efficiently elongates highly transcribing telomeres in human cancer cells. PloS One *7*, e35714.

Fasching, C.L., Bower, K., and Reddel, R.R. (2005). Telomerase-independent telomere length maintenance in the absence of alternative lengthening of telomeres-associated promyelocytic leukemia bodies. Cancer Research *65*, 2722–2729.

Fasching, C.L., Neumann, A. a, Muntoni, A., Yeager, T.R., and Reddel, R.R. (2007). DNA damage induces alternative lengthening of telomeres (ALT) associated promyelocytic leukemia bodies that preferentially associate with linear telomeric DNA. Cancer Research *67*, 7072–7077.

Feng, J., Funk, W.D., Wang, S., Weinrich, S.L., Avilion, A.A., Chiu, C., Adams, R.R., Chang, E., Allsopp, R.C., Yu, J., et al. (1995). The RNA Component of Human Telomerase. Science (New York, N.Y.) *269*, 1236–1241.

Ferrando, a (2010). NOTCH mutations as prognostic markers in T-ALL. Leukemia *24*, 2003–2004.

Flann, S., Orchard, G.E., Wain, E.M., and Russell-Jones, R. (2006). Three cases of lymphomatoid papulosis with a CD56+ immunophenotype. Journal of the American Academy of Dermatology *55*, 903–906.

Frost, M.J., Ferrao, P.T., Hughes, T.P., and Ashman, L.K. (2002). Juxtamembrane Mutant V560GKit Is More Sensitive to Imatinib (STI571) Compared with Wild-Type c-Kit Whereas the Kinase Domain Mutant D816VKit Is Resistant. Mol Cancer Ther *1*, 1115–1124.

Fujita, K., Horikawa, I., Mondal, A.M., Jenkins, L.M.M., Appella, E., Vojtesek, B., Bourdon, J.-C., Lane, D.P., and Harris, C.C. (2010). Positive feedback between p53 and TRF2 during telomere-damage signalling and cellular senescence. Nature Cell Biology *12*, 1205–1212.

Furitsu, T., Tsujimura, T., Tono, T., Ikeda, H., and Kitayama, H. (1993). Identification of Mutations in the Coding Sequence of the Proto-oncogene c-kit in a Human Mast Cell Leukemia Cell Line Causing Ligand-independent Activation of c-kit Product. J Clin Invest *92*, 1736–1744.

Gamis, A.S., and Smith, F.O. (2012). Transient myeloproliferative disorder in children with Down syndrome: clarity to this enigmatic disorder. British Journal of Haematology *159*, 277–287.

Georgin-Lavialle, S. (2011). Implication du système télomère télomérase au cours de la mastocytose.

Georgin-Lavialle, S., Aguilar, C., Guieze, R., Lhermitte, L., Bruneau, J., Fraitag, S., Canioni, D., Chandesris, M.-O., Suarez, F., Grandpeix-Guyodo, C., et al. (2012). Mast Cell Sarcoma: A Rare and Aggressive Entity--Report of Two Cases and Review of the Literature. Journal of Clinical Oncology : Official Journal of the American Society of Clinical Oncology *30*, 1–8.

Georgin-Lavialle, S., Aguilar, C., Guieze, R., Lhermitte, L., Bruneau, J., Fraitag, S., Canioni, D., Chandesris, M.-O., Suarez, F., Grandpeix-Guyodo, C., et al. (2013). Mast cell sarcoma: a rare and aggressive entity--report

of two cases and review of the literature. Journal of Clinical Oncology: Official Journal of the American Society of Clinical Oncology *31*, e90–97.

Gisselsson, D., Jonson, T., Petersén, a, Strömbeck, B., Dal Cin, P., Höglund, M., Mitelman, F., Mertens, F., and Mandahl, N. (2001). Telomere dysfunction triggers extensive DNA fragmentation and evolution of complex chromosome abnormalities in human malignant tumors. Proceedings of the National Academy of Sciences of the United States of America *98*, 12683–12688.

Del Giudice, I., Chiaretti, S., Tavolaro, S., De Propris, M.S., Maggio, R., Mancini, F., Peragine, N., Santangelo, S., Marinelli, M., Mauro, F.R., et al. (2009). Spontaneous regression of chronic lymphocytic leukemia: clinical and biologic features of 9 cases. Blood *114*, 638–646.

Goldberg, A.D., Banaszynski, L. a, Noh, K.-M., Lewis, P.W., Elsaesser, S.J., Stadler, S., Dewell, S., Law, M., Guo, X., Li, X., et al. (2010). Distinct factors control histone variant H3.3 localization at specific genomic regions. Cell *140*, 678–691.

González de Olano, D., De la Hoz Caballer, B., Núñez López, R., Sánchez Muñoz, L., Cuevas Agustín, M., Diéguez, M.C., Alvarez Twose, I., Castells, M.C., and Escribano Mora, L. (2007). Prevalence of allergy and anaphylactic symptoms in 210 adult and pediatric patients with mastocytosis in Spain: a study of the Spanish network on mastocytosis (REMA). Clinical and Experimental Allergy : Journal of the British Society for Allergy and Clinical Immunology *37*, 1547–1555.

Greider, C.W., and Blackburn, E.H. (1985). Identification of a specific telomere terminal transferase activity in Tetrahymena extracts. Cell *43*, 405–413.

Greider, C.W., and Blackburn, E.H. (1987). The telomere terminal transferase of Tetrahymena is a ribonucleoprotein enzyme with two kinds of primer specificity. Cell *51*, 887–898.

Greider Carol W., and Blackburn Elizabeth H. (1989). A telomeric sequence in the RNA of Tetrahymena telomerase required for telomere repeat synthesis. Nature *337*, 331–337.

Griffith, J., Bianchi, a, and De Lange, T. (1998). TRF1 promotes parallel pairing of telomeric tracts in vitro. Journal of Molecular Biology *278*, 79–88.

Griffith, J.D., Comeau, L., Rosenfield, S., Stansel, R.M., Bianchi, a, Moss, H., and De Lange, T. (1999). Mammalian telomeres end in a large duplex loop. Cell *97*, 503–514.

Grudic, A., Jul-Larsen, A., Haring, S.J., Wold, M.S., Lønning, P.E., Bjerkvig, R., and Bøe, S.O. (2007). Replication protein A prevents accumulation of single-stranded telomeric DNA in cells that use alternative lengthening of telomeres. Nucleic Acids Research *35*, 7267–7278.

Guo, X., Schrader, K. a, Xu, Y., and Schrader, J.W. (2005). Expression of a constitutively active mutant of M-Ras in normal bone marrow is sufficient for induction of a malignant mastocytosis/mast cell leukemia, distinct from the histiocytosis/monocytic leukemia induced by expression of activated H-Ras. Oncogene *24*, 2330–2342.

Hammer, S., Jansen, J.C., Van der Kleij-Corssmit, E.P.M., Hes, F.J., and Kruit, M.C. (2012). Case of spontaneous regression of carotid body tumor in a SDHD mutant: a discussion on potential mechanisms based on a review of the literature. World Journal of Surgical Oncology *10*, 218.

Hande, M.P., Samper, E., and Lansdorp, P. (1999). Telomere Length Dynamics and Chromosomal Instability in Cells Derived from Telomerase Null Mice. The Journal of Cell Biology *144*, 589–601.

Hansen, R.M., and Libnoch, J.A. (1978). Remission of chronic lymphocytic leukemia after smallpox vaccination. Archives of Internal Medicine *138*, 1137–1138.

Hao, L.-Y., Armanios, M., Strong, M. a, Karim, B., Feldser, D.M., Huso, D., and Greider, C.W. (2005). Short telomeres, even in the presence of telomerase, limit tissue renewal capacity. Cell *123*, 1121–1131.

Harimoto, N., Shirabe, K., Kajiyama, K., Gion, T., Takenaka, M., Nagaie, T., and Maehara, Y. (2012). Spontaneous regression of multiple pulmonary recurrences of hepatocellular carcinoma after hepatectomy: report of a case. Surgery Today *42*, 475–478.

Harley, C.B., Futcher, A.B., and Greider, C.W. (1990). Telomeres shorten during ageing of human fibroblasts. Nature *345*, 458–460.

HAYFLICK, L. (1965). THE LIMITED IN VITRO LIFETIME OF HUMAN DIPLOID CELL STRAINS. Experimental Cell Research *37*, 614–636.

Heaphy, C.M., Subhawong, A.P., Hong, S.-M., Goggins, M.G., Montgomery, E. a, Gabrielson, E., Netto, G.J., Epstein, J.I., Lotan, T.L., Westra, W.H., et al. (2011). Prevalence of the alternative lengthening of telomeres telomere maintenance mechanism in human cancer subtypes. The American Journal of Pathology *179*, 1608–1615.

Heaphy, C.M., Wilde, R.F. De, Jiao, Y., Klein, A.P., Edil, B.H., Shi, C., Bettegowda, C., Rodriguez, F.J., Charles, G., Hebbar, S., et al. (2012). Altered Telomeres in Tumors with ATRX and DAXX Mutations. Science (New York, N.Y.) *333*, 1–4.

Heldin, C.H., and Westermark, B. (1999). Mechanism of action and in vivo role of platelet-derived growth factor. Physiological Reviews *79*, 1283–1316.

Henson, J.D. (2006). The role of Alternative Lengthening of Telomeres in human cancer.

Henson, J.D., Cao, Y., Huschtscha, L.I., Chang, A.C., Au, A.Y.M., Pickett, H.A., and Reddel, R.R. (2009). DNA C-circles are specific and quantifiable markers of alternative-lengthening-of-telomeres activity. Nature Biotechnology *27*, 1181–1185.

Henson, J.D., Hannay, J.A., Mccarthy, S.W., Royds, J.A., Yeager, T.R., Robinson, R.A., Wharton, S.B., Jellinek, D.A., Arbuckle, S.M., Yoo, J., et al. (2005). A Robust Assay for Alternative Lengthening of Telomeres in Tumors Shows the Significance of Alternative Lengthening of Telomeres in Sarcomas and Astrocytomas. Clinical Cancer Research *11*, 217–225.

Henson, J.D., Neumann, A.A., Yeager, T.R., and Reddel, R.R. (2002). Alternative lengthening of telomeres in mammalian cells. Oncogene *21*, 598–610.

Her, Y.R., and Chung, I.K. (2013). p300-mediated acetylation of TRF2 is required for maintaining functional telomeres. Nucleic Acids Research 1–17.

Herishanu, Y., Solar, I., Ben-Ezra, J., Cipok, M., Meirsdorf, S., Amariglio, N., and Naparstek, E. (2012). Complete Spontaneous Regression of Chronic Lymphocytic Leukemia. Journal of Clinical Oncology *30*, e254–e256.

Hermine, O., Lortholary, O., Leventhal, P.S., Catteau, A., Soppelsa, F., Baude, C., Cohen-Akenine, A., Palmérini, F., Hanssens, K., Yang, Y., et al. (2008). Case-control cohort study of patients' perceptions of disability in mastocytosis. PloS One *3*, e2266.

Herreros-Villanueva, M., Hijona, E., Cosme, A., and Bujanda, L. (2012). Spontaneous regression of pancreatic cancer: real or a misdiagnosis? World Journal of Gastroenterology : WJG *18*, 2902–2908.

Hiyama, E., Hiyama, K., Yamaoka, H., Sueda, T., Reynolds, C.P., and Yokoyama, T. (2004). Expression profiling of favorable and unfavorable neuroblastomas. Pediatric Surgery International *20*, 33–38.

Hofmann, T.G., Möller, A., Sirma, H., Zentgraf, H., Taya, Y., Dröge, W., Will, H., and Schmitz, M.L. (2002). Regulation of p53 activity by its interaction with homeodomain-interacting protein kinase-2. Nature Cell Biology *4*, 1–10.

Holt, S.E., Brown, E.J., and Zipursky, A. (2002). Telomerase and the benign and malignant megakaryoblastic leukemias of Down syndrome. Journal of Pediatric Hematology/oncology *24*, 14–17.

Hou, M., Xu, D., Björkholm, M., and Gruber, a (2001). Real-time quantitative telomeric repeat amplification protocol assay for the detection of telomerase activity. Clinical Chemistry *47*, 519–524.

Huang, Y., De Reyniès, A., De Leval, L., Ghazi, B., Martin-Garcia, N., Travert, M., Bosq, J., Brière, J., Petit, B., Thomas, E., et al. (2010). Gene expression profiling identifies emerging oncogenic pathways operating in extranodal NK/T-cell lymphoma, nasal type. Blood *115*, 1226–1237.

Iglesias, N., Redon, S., Pfeiffer, V., Dees, M., Lingner, J., and Luke, B. (2011). Subtelomeric repetitive elements determine TERRA regulation by Rap1/Rif and Rap1/Sir complexes in yeast. EMBO Reports *12*, 587–593.

Ishii, Y., Tsuyama, N., Maeda, S., Tahara, H., and Ide, T. (1999). Telomerase activity in hybrids between telomerase-negative and telomerase-positive immortal human cells is repressed in the different complementation groups but not in the same complementation group of immortality. Mechanisms of Ageing and Development *110*, 175–193.

Isotani, M., Yamada, O., Lachowicz, J.L., Tamura, K., Yagihara, H., Fujino, Y., Ono, K., Washizu, T., and Bonkobara, M. (2010). Mutations in the fifth immunoglobulin-like domain of kit are common and potentially sensitive to imatinib mesylate in feline mast cell tumours. British Journal of Haematology *148*, 144–153.

Itahana K, Itahana Y, D.G. (2013). Colorimetric Detection of Senescence-Associated β Galactosidase. Methods Mol Biol. 143–156.

Ito, K., Bernardi, R., Morotti, A., Matsuoka, S., Saglio, G., Ikeda, Y., Rosenblatt, J., Avigan, D.E., Teruya-feldstein, J., and Pandolfi, P.P. (2008). PML targeting eradicates quiescent leukemia-initiating cells. Nature *453*, 1072–1079.

Ito, K., and Ito, K. (2013). Newly identified roles of PML in stem cell biology. Frontiers in Oncology *3*, 1–5.

Jiao, Y., Shi, C., Edil, B.H., Wilde, R.F. De, Klimstra, D.S., Maitra, A., Schulick, R.D., Tang, L.H., Wolfgang, C.L., Choti, A., et al. (2011). DAXX/ATRX, MEN1 and mTOR Pathway Genes are Frequently Altered in Pancreatic Neuroendocrine Tumors. Science (New York, N.Y.) *331*, 1199–1203.

Jin, S., Hansson, E.M., Tikka, S., Lanner, F., Sahlgren, C., Farnebo, F., Baumann, M., Kalimo, H., and Lendahl, U. (2008). Notch signaling regulates platelet-derived growth factor receptor-beta expression in vascular smooth muscle cells. Circulation Research *102*, 1483–1491.

Johnson, T.O., Schulman, F.Y., Lipscomb, T.P., and Yantis, L.D. (2002). Histopathology and Biologic Behavior of Pleomorphic Cutaneous Mast Cell Tumors in Fifteen Cats. Veterinary Pathology *39*, 452–457.

Kadin, M.E. (2006). Pathobiology of CD30+ cutaneous T-cell lymphomas. Journal of Cutaneous Pathology *33 Suppl 1*, 10–17.

Kadin, M.E., Cavaille-Coll, M.W., Gertz, R., Massagué, J., Cheifetz, S., and George, D. (1994). Loss of receptors for transforming growth factor beta in human T-cell malignancies. Proceedings of the National Academy of Sciences of the United States of America *91*, 6002–6006.

Kadin, M.E., Levi, E.D.I., and Kempf, W. (2001). Progression of Lymphomatoid Papulosis to Systemic Lymphoma Is Associated with Escape from Growth Inhibition by Transforming Growth Factor – NL and CD30 Ligand. Annals New York Academy of Sciences *94*, 59–68.

Kamei, N., Hiyama, K., Yamaoka, H., Kamimatsuse, A., Onitake, Y., Sueda, T., and Hiyama, E. (2009). Evaluation of genes identified by microarray analysis in favorable neuroblastoma. Pediatric Surgery International *25*, 931–937.

Kamstrup, M.R., Biskup, E., and Gniadecki, R. (2010). Notch signalling in primary cutaneous CD30+ lymphoproliferative disorders: a new therapeutic approach? The British Journal of Dermatology *163*, 781–788.

Kamstrup, M.R., Ralfkiaer, E., Skovgaard, G.L., and Gniadecki, R. (2008). Potential involvement of Notch1 signalling in the pathogenesis of primary cutaneous CD30-positive lymphoproliferative disorders. The British Journal of Dermatology *158*, 747–753.

Karlseder, J., Broccoli, D., Dai, Y., Hardy, S., and De Lange, T. (1999). p53- and ATM-dependent apoptosis induced by telomeres lacking TRF2. Science (New York, N.Y.) *283*, 1321–1325.

Karlseder, J., Hoke, K., Mirzoeva, O.K., Bakkenist, C., Kastan, M.B., Petrini, J.H.J., and De Lange, T. (2004). The telomeric protein TRF2 binds the ATM kinase and can inhibit the ATM-dependent DNA damage response. PLoS Biology *2*, E240.

Kaul, Z., Cesare, A.J., Huschtscha, L.I., Neumann, A. a, and Reddel, R.R. (2012). Five dysfunctional telomeres predict onset of senescence in human cells. EMBO Reports *13*, 52–59.

Kempf, W., Kazakov, D. V, Schärer, L., Rütten, A., Mentzel, T., Paredes, B.E., Palmedo, G., Panizzon, R.G., and Kutzner, H. (2013). Angioinvasive lymphomatoid papulosis: a new variant simulating aggressive lymphomas. The American Journal of Surgical Pathology *37*, 1–13.

Kim, N.W., Piatyszek, M. a, Prowse, K.R., Harley, C.B., West, M.D., Ho, P.L., Coviello, G.M., Wright, W.E., Weinrich, S.L., and Shay, J.W. (1994). Specific association of human telomerase activity with immortal cells and cancer. Science (New York, N.Y.) *266*, 2011–2015.

Kirshenbaum, A.S., Goff, J.P., Kessler, S.W., Mican, J.M., Zsebo, K.M., and Metcalfe, D.D. (1992). EFFECT OF IL-3 AND STEM FACTOR ON THE APPEARANCE OF HUMAN BASOPHILS AND MAST CELLS FROM CD34 + PLURIPOTENT PROGENITOR CELLS1 ligand for the proto-oncogene c-kit receptor (allelic f S Z locus of the mouse , has recently been cloned . The human hom- ologue. The Journal of Immunology *148*, 772–777.

Kirshenbaum, A.S., Goff, J.P., Semere, T., Foster, B., Scott, L.M., Dean, D., Kirshenbaum, B.A.S., and Metcalfe, D.D. (1994). Demonstration That Human Mast Cells Arise From a Progenitor Cell Population That Is CD34 + , c- kit + , and Expresses Aminopeptidase N (CD13). Blood *94*, 2333–2342.

Kiszewski, a E., Durán-Mckinster, C., Orozco-Covarrubias, L., Gutiérrez-Castrellón, P., and Ruiz-Maldonado, R. (2004). Cutaneous mastocytosis in children: a clinical analysis of 71 cases. Journal of the European Academy of Dermatology and Venereology : JEADV *18*, 285–290.

Kitamura, Y., Kasugai, T., Arizono, N., and Matsuda, H. (1993). Development of mast cells and basophils: processes and regulation mechanisms. The American Journal of the Medical Sciences *306*, 185–191.

Kiupel, M., Webster, J.D., Bailey, K.L., Best, S., DeLay, J., Detrisac, C.J., Fitzgerald, S.D., Gamble, D., Ginn, P.E., Goldschmidt, M.H., et al. (2011). Proposal of a 2-tier histologic grading system for canine cutaneous mast cell tumors to more accurately predict biological behavior. Veterinary Pathology *48*, 147–155.

Knudson, M., Kulkarni, S., Ballas, Z.K., Bessler, M., and Goldman, F. (2005). Association of immune abnormalities with telomere shortening in autosomal-dominant dyskeratosis congenita. Blood *105*, 682–688.

Kolquist, K. a, Ellisen, L.W., Counter, C.M., Meyerson, M., Tan, L.K., Weinberg, R. a, Haber, D. a, and Gerald, W.L. (1998). Expression of TERT in early premalignant lesions and a subset of cells in normal tissues. Nature Genetics *19*, 182–186.

Kumamoto, K., Spillare, E. a, Fujita, K., Horikawa, I., Yamashita, T., Appella, E., Nagashima, M., Takenoshita, S., Yokota, J., and Harris, C.C. (2008). Nutlin-3a activates p53 to both down-regulate inhibitor of growth 2 and up-regulate mir-34a, mir-34b, and mir-34c expression, and induce senescence. Cancer Research *68*, 3193–3203.

Lallemand-Breitenbach, V., and De Thé, H. (2010). PML nuclear bodies. Cold Spring Harbor Perspectives in Biology *2*, a000661.

Lang, M., Jegou, T., Chung, I., Richter, K., Münch, S., Udvarhelyi, A., Cremer, C., Hemmerich, P., Engelhardt, J., Hell, S.W., et al. (2010). Three-dimensional organization of promyelocytic leukemia nuclear bodies. Journal of Cell Science *123*, 392–400.

Lanternier, F., Cohen-Akenine, A., Palmerini, F., Feger, F., Yang, Y., Zermati, Y., Barète, S., Sans, B., Baude, C., Ghez, D., et al. (2008). Phenotypic and genotypic characteristics of mastocytosis according to the age of onset. PloS One *3*, e1906.

Larroche, C., Chadenat, M.L., Chaunu, M.P., Abad, S., Casassus, P., and Dhôte, R. (2005). [Strokes associated with cervical artery dissection, and systemic mastocytosis: an unfortuitous association? A report of two cases]. La Revue De Médecine Interne / Fondée ... Par La Société Nationale Francaise De Médecine Interne *26*, 820–823.

Lau, L.M.S., Dagg, R. a, Henson, J.D., Au, A.Y.M., Royds, J. a, and Reddel, R.R. (2012). Detection of alternative lengthening of telomeres by telomere quantitative PCR. Nucleic Acids Research 1–9.

Lau, L.M.S., Dagg, R.A., Henson, J.D., Au, A.Y.M., Royds, J.A., and Reddel, R.R. (2013). Detection of alternative lengthening of telomeres by telomere quantitative PCR. Nucleic Acids Research *41*,.

Lazzerini Denchi, E., Celli, G., and De Lange, T. (2006). Hepatocytes with extensive telomere deprotection and fusion remain viable and regenerate liver mass through endoreduplication. Genes & Development *20*, 2648–2653.

Lee, H., Blasco, M.A., Gottlieb, G.J., Ii, J.W.H., Greider, C.W., Depinho, R.A., Spring, C., Box, P.O., Harbor, C.S., and York, N. (1998). Essential role of mouse telomerase in highly proliferative organs. Nature *392*, 569–574.

Lennert, K., and Parwaresch, M.R. (1979). Mast cells and mast cell neoplasia: a review. Histopathology *3*, 349–365.

De Leon Caces, D.B., Silver, D., Paredes-Tejada, J.M., and Smith, S. (2012). Spontaneous Regression of Follicular Dendritic Cell Sarcoma. Journal of Clinical Oncology *30*, e24–e26.

Lepri, E., Ricci, G., Leonardi, L., Sforna, M., and Mechelli, L. (2003). Diagnostic and prognostic features of feline cutaneous mast cell tumours: a retrospective analysis of 40 cases. Veterinary Research Communications *27 Suppl 1*, 707–709.

Letard, S., Yang, Y., Hanssens, K., Palmérini, F., Leventhal, P.S., Guéry, S., Moussy, A., Kinet, J.-P., Hermine, O., and Dubreuil, P. (2008). Gain-of-function mutations in the extracellular domain of KIT are common in canine mast cell tumors. Molecular Cancer Research : MCR *6*, 1137–1145.

Li, H., Collado, M., Villasante, A., Strati, K., Ortega, S., Cañamero, M., Blasco, M. a, and Serrano, M. (2009). The Ink4/Arf locus is a barrier for iPS cell reprogramming. Nature *460*, 1136–1139.

Lieber, M.R. (2010). The mechanism of double-strand DNA break repair by the nonhomologous DNA end-joining pathway. Annual Review of Biochemistry *79*, 181–211.

Lindqvist, C. a, and Loskog, A.S.I. (2012). T regulatory cells in B-cell malignancy - tumour support or kiss of death? Immunology *135*, 255–260.

Lindvall, P., and Brännström, T. (2008). Spontaneous regression of two putative supratentorial haemangioblastomas in one patient. Acta Neurochirurgica *150*, 73–6; discussion 76.

Lingner, J. (1997). Reverse Transcriptase Motifs in the Catalytic Subunit of Telomerase. Science *276*, 561–567.

Linnekin, D. (1999). Early signaling pathways activated by c-Kit in hematopoietic cells p. The International Journal of Biochemistry and Cell Biology *31*, 1053–1074.

Litster, A.L., and Sorenmo, K.U. (2006). Characterisation of the signalment, clinical and survival characteristics of 41 cats with mast cell neoplasia. Journal of Feline Medicine and Surgery *8*, 177–183.

Loayza, D., and Lange, T. De (2003). POT1 as a terminal transducer of TRF1 telomere length control. Nature *75*, 1013–1018.

Longley, B.J., Jose, M., and Ma, Y. (2001). Classes of c-KIT activating mutations : proposed mechanisms of action and implications for disease classification and therapy. Leukemia Research *25*, 571–576.

Lortholary, O., Audouin, J., Le Tourneau, A., and Diebold, J. (1991a). [The mast cell and its pathology (1). Nosology and physiopathology of mast cell hyperplasia and proliferation]. Annales De Pathologie *11*, 18–24.

Lortholary, O., Audouin, J., Le Tourneau, A., and Diebold, J. (1991b). [The mast cell and its pathology. 2: Histopathology of mastocytosis]. Annales De Pathologie *11*, 92–100.

Lovejoy, C. a, Li, W., Reisenweber, S., Thongthip, S., Bruno, J., De Lange, T., De, S., Petrini, J.H.J., Sung, P. a, Jasin, M., et al. (2012). Loss of ATRX, genome instability, and an altered DNA damage response are hallmarks of the alternative lengthening of telomeres pathway. PLoS Genetics *8*, e1002772.

Luke, B., and Lingner, J. (2009). TERRA: telomeric repeat-containing RNA. The EMBO Journal *28*, 2503–2510.

Magro, C.M., Morrison, C., Merati, K., Porcu, P., Wright, E.D., and Crowson, a. N. (2006). CD8+ Lymphomatoid Papulosis and Its Differential Diagnosis. American Journal of Clinical Pathology *125*, 490–501.

Majumder, P.K., Grisanzio, C., O'Connell, F., Barry, M., Brito, J.M., Xu, Q., Guney, I., Berger, R., Herman, P., Bikoff, R., et al. (2008). A prostatic intraepithelial neoplasia-dependent p27 Kip1 checkpoint induces senescence and inhibits cell proliferation and cancer progression. Cancer Cell *14*, 146–155.

Marcand, S., Brevet, V., Mann, C., and Gilson, E. (2000). Cell cycle restriction of telomere elongation. Current Biology : CB *10*, 487–490.

Marciniak, R. a, Cavazos, D., Montellano, R., Chen, Q., Guarente, L., and Johnson, F.B. (2005). A novel telomere structure in a human alternative lengthening of telomeres cell line. Cancer Research *65*, 2730–2737.

Maris, J.M., Hogarty, M.D., Bagatell, R., and Cohn, S.L. (2007). Neuroblastoma. Lancet *369*, 2106–2120.

Marrache, F., Mémain, N., Bonté, I., Barete, S., Casassus, P., De Gennes, C., Fain, O., Hermine, O., and Lortholary, O. (2003). Traitement des mastocytoses systémiques. La Revue De Médecine Interne *24*, 594–601.

Martens, U.M., Chavez, E. a, Poon, S.S., Schmoor, C., and Lansdorp, P.M. (2000). Accumulation of short telomeres in human fibroblasts prior to replicative senescence. Experimental Cell Research *256*, 291–299.

Matsuoka, S., Ballif, B. a, Smogorzewska, A., McDonald, E.R., Hurov, K.E., Luo, J., Bakalarski, C.E., Zhao, Z., Solimini, N., Lerenthal, Y., et al. (2007). ATM and ATR substrate analysis reveals extensive protein networks responsive to DNA damage. Science (New York, N.Y.) *316*, 1160–1166.

Mattsson, K., Pokrovskaja, K., Kiss, C., Klein, G., and Szekely, L. (2001). Proteins associated with the promyelocytic leukemia gene product (PML)-containing nuclear body move to the nucleolus upon inhibition of proteasome-dependent protein degradation. Proceedings of the National Academy of Sciences of the United States of America *98*, 1012–1017.

Maywald, O., Buchheidt, D., Bergmann, J., Schoch, C., Ludwig, W.-D., Reiter, a, Hastka, J., Lengfelder, E., and Hehlmann, R. (2004). Spontaneous remission in adult acute myeloid leukemia in association with systemic bacterial infection-case report and review of the literature. Annals of Hematology *83*, 189–194.

McCormack, B.M., Miller, D.C., Budzilovich, G.N., Voorhees, G.J., and Ransohoff, J. (1992). Treatment and survival of low-grade astrocytoma in adults--1977-1988. Neurosurgery *31*, 636–42; discussion 642.

Mcniece, I.K., and Briddell, A. (1995). Stem cell factor. Journal of Leucocyte Biology *57*, 14–22.

Mellado, B., and Gascón, P. (2006). Molecular biology of renal cell carcinoma. Clinical & Translational Oncology : Official Publication of the Federation of Spanish Oncology Societies and of the National Cancer Institute of Mexico *8*, 706–710.

Mendel, D.B., Laird, A.D., Xin, X., Louie, S.G., Christensen, J.G., Li, G., Schreck, R.E., Abrams, T.J., Ngai, T.J., Lee, L.B., et al. (2003). In Vivo Antitumor Activity of SU11248 , a Novel Tyrosine Kinase Inhibitor Targeting Vascular Endothelial Growth Factor and Platelet-derived Growth Factor Receptors : Determination of a Pharmacokinetic / Pharmacodynamic Relationship. Clinical Cancer Research *9*, 327–337.

Meyerson, M., Counter, C.M., Eaton, E.N., Ellisen, L.W., Steiner, P., Caddle, S.D., Ziaugra, L., Beijersbergen, R.L., Davidoff, M.J., Liu, Q., et al. (1997). hEST2, the putative human telomerase catalytic subunit gene, is up-regulated in tumor cells and during immortalization. Cell *90*, 785–795.

Miller, M. a., Nelson, S.L., Turk, J.R., Pace, L.W., Brown, T.P., Shaw, D.P., Fischer, J.R., and Gosser, H.S. (1991). Cutaneous Neoplasia in 340 Cats. Veterinary Pathology *28*, 389–395.

Mitchell, J.R., Cheng, J., and Collins, K. (1999a). A Box H / ACA Small Nucleolar RNA-Like Domain at the Human Telomerase RNA 3 ′ End. Molecular and Cellular Biology *19*, 567–576.

Mitchell, J.R., Wood, E., and Collins, K. (1999b). A telomerase component is defective in the human disease dyskeratosis congenita. Nature *402*, 551–555.

Mitsui, H., Furitsu, T., Dvorakt, A.N.N.M., Irani, A.A., Schwartzt, L.B., Inagaki, N., Takei, M., Ishizaka, K., Zsebo, K.M., and Gillis, S. (1993). Development of human mast cells from umbilical cord blood cells by recombinant human and murine c-kit ligand. Proc Natl Acad Sci USA *90*, 735–739.

Morales, C.P., Holt, S.E., Ouellette, M., Kaur, K.J., Yan, Y., Wilson, K.S., White, M. a, Wright, W.E., and Shay, J.W. (1999). Absence of cancer-associated changes in human fibroblasts immortalized with telomerase. Nature Genetics *21*, 115–118.

Mori, M., Manuelli, C., Pimpinelli, N., Mavilia, C., Maggi, E., Santucci, M., Bianchi, B., Cappugi, P., Giannotti, B., and Kadin, M.E. (1999). CD30-CD30 Ligand Interaction in Primary Cutaneous CD30 + T-Cell Lymphomas: A Clue to the Pathophysiology of Clinical Regression. Blood *94*, 3077–3083.

Moura, D.S., Sultan, S., Georgin-Lavialle, S., Barete, S., Lortholary, O., Gaillard, R., and Hermine, O. (2012). Evidence for cognitive impairment in mastocytosis: prevalence, features and correlations to depression. PloS One *7*, e39468.

Moura, D.S., Sultan, S., Georgin-Lavialle, S., Pillet, N., Montestruc, F., Gineste, P., Barete, S., Damaj, G., Moussy, A., Lortholary, O., et al. (2011). Depression in patients with mastocytosis: prevalence, features and effects of masitinib therapy. PloS One *6*, e26375.

Moynahan, M.E., Pierce, a J., and Jasin, M. (2001). BRCA2 is required for homology-directed repair of chromosomal breaks. Molecular Cell *7*, 263–272.

Moyzis, R.K., Buckingham, J.M., Crams, L.S., Dani, M., Larry, L., Jones, M.D., Meyne, J., Ratliff, R.L., Wu, J., and Rich, A. (1988). A highly conserved repetitive DNA sequence, (TTAGGG)., present at the telomeres of human chromosomes. Proc Natl Acad Sci USA *85*, 6622–6626.

Mozdy, A.D., and Cech, T.R. (2006). Low abundance of telomerase in yeast: implications for telomerase haploinsufficiency. RNA (New York, N.Y.) *12*, 1721–1737.

Nakamura, T.M., Moser, B.A., and Russell, P. (2002). Telomere Binding of Checkpoint Sensor and DNA Repair Proteins Contributes to Maintenance of Functional Fission Yeast Telomeres. Genetics *161*, 1437–1452.

Nam, E. a, and Cortez, D. (2011). ATR signalling: more than meeting at the fork. The Biochemical Journal *436*, 527–536.

Nathalie Rufer, Wieslawa Dragowska, Gayle Thornbury, E.R. and peter M.L. (1998). Telomere lenght dynamics in human lymphocytes subpopulations measured by flow cytometry. Nature Biotechnology *16*, 743–747.

Nazarenko, I., Hede, S.-M., He, X., Hedrén, A., Thompson, J., Lindström, M.S., and Nistér, M. (2012). PDGF and PDGF receptors in glioma. Upsala Journal of Medical Sciences *117*, 99–112.

Nergadze, S.G., Farnung, B.O., Wischnewski, H., Khoriauli, L., Vitelli, V., Chawla, R., Giulotto, E., and Azzalin, C.M. (2009). CpG-island promoters drive transcription of human telomeres. RNA (New York, N.Y.) *15*, 2186–2194.

Ng, L.J., Cropley, J.E., Pickett, H. a, Reddel, R.R., and Suter, C.M. (2009). Telomerase activity is associated with an increase in DNA methylation at the proximal subtelomere and a reduction in telomeric transcription. Nucleic Acids Research *37*, 1152–1159.

Nijsten, T., Curiel-lewandrowski, C., and Kadin, M.E. (2004). Lymphomatoid Papulosis in Children. Arch Dermatol *140*, 306–312.

Nugent, C.I., Bosco, G., Ross, L.O., Evans, S.K., Salinger, A.P., Moore, J.K., Haber, J.E., and Lundblad, V. (1998). Telomere maintenance is dependent on activities required for end repair of double-strand breaks. Current Biology : CB *8*, 657–660.

Onitake, Y., Hiyama, E., Kamei, N., Yamaoka, H., Sueda, T., and Hiyama, K. (2009). Telomere biology in neuroblastoma: telomere binding proteins and alternative strengthening of telomeres. Journal of Pediatric Surgery *44*, 2258–2266.

P Valent, E Spanblochl, HC Bankl, WR Sperr, C Marosi, H Pirc-Danoewinata, I Virgolini, HG Eichler, H.A. and C.S. (1994). Kit ligand/mast cell growth factor-independent differentiation of mast cells in myelodysplasia and chronic myeloid leukemic blast crisis. Blood *84*, 4322–4332.

P Valent, E Spanblochl, WR Sperr, C Sillaber, KM Zsebo, H Agis, H Strobl, K Geissler, P. cell factor/kit-ligand in long-term culture, and Lechner, B. and K. (1992). Induction of differentiation of human mast cells from bone marrow and peripheral blood mononuclear cells by recombinant human stem cell factor/kit-ligand in long-term culture. Blood *80*, 2237–2245.

Palm, W., and De Lange, T. (2008). How shelterin protects mammalian telomeres. Annual Review of Genetics *42*, 301–334.

Palomero, T., Lim, W.K., Odom, D.T., Sulis, M.L., Real, P.J., Margolin, A., Barnes, K.C., O'Neil, J., Neuberg, D., Weng, A.P., et al. (2006). NOTCH1 directly regulates c-MYC and activates a feed-forward-loop transcriptional network promoting leukemic cell growth. Proceedings of the National Academy of Sciences of the United States of America *103*, 18261–18266.

Pancewicz, J., Taylor, J.M., Datta, A., Baydoun, H.H., Waldmann, T. a, Hermine, O., and Nicot, C. (2010). Notch signaling contributes to proliferation and tumor formation of human T-cell leukemia virus type 1-associated adult T-cell leukemia. Proceedings of the National Academy of Sciences of the United States of America *107*, 16619–16624.

Pardanani, A. (2012). Systemic mastocytosis in adults: 2012 Update on diagnosis, risk stratification, and management. American Journal of Hematology *87*, 401–411.

Parkinson, G.N., Lee, M.P.H., and Neidle, S. (2002). Crystal structure of parallel quadruplexes from human telomeric DNA. Nature *417*, 876–880.

Parwaresch, M.R., Horny, H.P., and Lennert, K. (1985). Tissue mast cells in health and disease. Pathology, Research and Practice *179*, 439–461.

Patnaik, A.K., Ehler, W.J., and MacEwen, E.G. (1984). Canine cutaneous mast cell tumor: morphologic grading and survival time in 83 dogs. Veterinary Pathology *21*, 469–474.

Paulsen, R.D., and Cimprich, K. a (2007). The ATR pathway: fine-tuning the fork. DNA Repair *6*, 953–966.

Pearson, M., Carbone, R., Sebastiani, C., Cioce, M., Fagioli, M., Saito, S., Higashimoto, Y., Appella, E., Minucci, S., Pandolfi, P.P., et al. (2000). PML regulates p53 acetylation and premature senescence induced by oncogenic Ras. Nature *1464*, 19–22.

Perrem, K., Bryan, T.M., Englezou, a, Hackl, T., Moy, E.L., and Reddel, R.R. (1999). Repression of an alternative mechanism for lengthening of telomeres in somatic cell hybrids. Oncogene *18*, 3383–3390.

Pier Paolo Piccaluga, Claudio Agostinelli, Pier Luigi Zinzani, Michele Baccarani, Riccardo Dalla Favera, S.A.P. (2005). Advances in Research Expression of platelet-derived growth factor receptor ⎵ in peripheral T-cell lymphoma not otherwise specified. Lancet Oncology *6*, 440.

Podlevsky, J.D., and Chen, J.J.-L. (2012). It all comes together at the ends: telomerase structure, function, and biogenesis. Mutation Research *730*, 3–11.

Poon, S.S., Martens, U.M., Ward, R.K., and Lansdorp, P.M. (1999). Telomere length measurements using digital fluorescence microscopy. Cytometry *36*, 267–278.

Potts, P.R., and Yu, H. (2007). The SMC5/6 complex maintains telomere length in ALT cancer cells through SUMOylation of telomere-binding proteins. Nature Structural & Molecular Biology *14*, 581–590.

Quignon, F., De Bels, F., Koken, M., Feunteun, J., Ameisen, J.C., and De Thé, H. (1998). PML induces a novel caspase-independent death process. Nature Genetics *20*, 259–265.

Rajaraman, S., Choi, J., Cheung, P., Beaudry, V., Moore, H., and Artandi, S.E. (2007). Telomere uncapping in progenitor cells with critical telomere shortening is coupled to S-phase progression in vivo. Proc Natl Acad Sci USA *104*, 17747–17752.

Ranganathan, V., Heine, W.F., Ciccone, D.N., Rudolph, K.L., Wu, X., Chang, S., Hai, H., Ahearn, I.M., Livingston, D.M., Resnick, I., et al. (2001). Rescue of a telomere length defect of Nijmegen breakage syndrome cells requires NBS and telomerase catalytic subunit. Current Biology : CB *11*, 962–966.

Rassidakis, G.Z., Thomaides, A., Atwell, C., Ford, R., Jones, D., Claret, F.-X., and Medeiros, L.J. (2005). JunB expression is a common feature of CD30+ lymphomas and lymphomatoid papulosis. Modern Pathology : an Official Journal of the United States and Canadian Academy of Pathology, Inc *18*, 1365–1370.

Reddel, R.R. (2003). Alternative lengthening of telomeres, telomerase, and cancer. Cancer Letters *194*, 155–162.

Rogakou, E.P., Pilch, D.R., Orr, a H., Ivanova, V.S., and Bonner, W.M. (1998). DNA double-stranded breaks induce histone H2AX phosphorylation on serine 139. The Journal of Biological Chemistry *273*, 5858–5868.

Rottem, M., Okada, T., and Goff, JP, M.D. (1994). Mast cells cultured from the peripheral blood of normal donors and patients with mastocytosis originate from a CD34+/Fc epsilon RI- cell population. Blood *84*, 2489–2496.

Rowley, J.D., Golomb, H.M., and Dougherty, C. (1977). 15/17 translocation, a consistent chromosomal change in acute promyelocytic leukaemia. Lancet *1*, 549–550.

Rudolph, K.L., Chang, S., Lee, H., Blasco, M., Gottlieb, G.J., Greider, C., Depinho, R.A., and Street, B. (1999). Longevity , Stress Response , and Cancer in Aging Telomerase-Deficient Mice. Cell *96*, 701–712.

Rudolph, K.L., Millard, M., Bosenberg, M.W., and DePinho, R. a (2001). Telomere dysfunction and evolution of intestinal carcinoma in mice and humans. Nature Genetics *28*, 155–159.

Sabattini, S., and Bettini, G. (2010). Prognostic value of histologic and immunohistochemical features in feline cutaneous mast cell tumors. Veterinary Pathology *47*, 643–653.

Sabattini, S., Frizzon, M.G., Gentilini, F., Turba, M.E., Capitani, O., and Bettini, G. (2013). Prognostic Significance of Kit Receptor Tyrosine Kinase Dysregulations in Feline Cutaneous Mast Cell Tumors. Veterinary Pathology.

Saggini, A., Gulia, A., Argenyi, Z., Fink-Puches, R., Lissia, A., Magaña, M., Requena, L., Simonitsch, I., and Cerroni, L. (2010). A variant of lymphomatoid papulosis simulating primary cutaneous aggressive epidermotropic CD8+ cytotoxic T-cell lymphoma. Description of 9 cases. The American Journal of Surgical Pathology *34*, 1168–1175.

Sampl, S., Pramhas, S., Stern, C., Preusser, M., Marosi, C., and Holzmann, K. (2012). Expression of Telomeres in AstrocytomaWHOGrade 2 to 4: TERRA Level Correlates with Telomere Length, Telomerase Activity, and Advanced Clinical Grade. Translational Oncology *5*, 56–65.

Sarkisian, C.J., Keister, B. a, Stairs, D.B., Boxer, R.B., Moody, S.E., and Chodosh, L. a (2007). Dose-dependent oncogene-induced senescence in vivo and its evasion during mammary tumorigenesis. Nature Cell Biology *9*, 493–505.

Sarthy, J., Bae, N.S., Scrafford, J., and Baumann, P. (2009). Human RAP1 inhibits non-homologous end joining at telomeres. The EMBO Journal *28*, 3390–3399.

Schiemann, W.P., Pfeifer, W.M., Levi, E., Kadin, M.E., and Lodish, H.F. (1999). A deletion in the gene for transforming growth factor beta type I receptor abolishes growth regulation by transforming growth factor beta in a cutaneous T-cell lymphoma. Blood *94*, 2854–2861.

Schiemann, W.P., Pfeifer, W.M., Levi, E., Kadin, M.E., Lodish, H.F., and Schiemann, B.W.P. (2013). A Deletion in the Gene for Transforming Growth Factor **β** Type I Receptor Abolishes Growth Regulation by Transforming Growth Factor **β** in a Cutaneous T-Cell Lymphoma. Blood *94*, 2854–2861.

Schmandt SM, Packer RJ, Vezina LG, J.J. (2000). Spontaneous Regression of Low-Grade Astrocytomas in Childhood. Pediatr Neurosurg. *32*, 132–136.

Schoeftner, S., and Blasco, M. a (2008). Developmentally regulated transcription of mammalian telomeres by DNA-dependent RNA polymerase II. Nature Cell Biology *10*, 228–236.

Schwartz, L.B. (2002). Mast cells and basophils. Clinical Allergy and Immunology *16*, 3–42.

Schwartzentruber, J., Korshunov, A., Liu, X.-Y., Jones, D.T.W., Pfaff, E., Jacob, K., Sturm, D., Fontebasso, A.M., Quang, D.-A.K., Tönjes, M., et al. (2012). Driver mutations in histone H3.3 and chromatin remodelling genes in paediatric glioblastoma. Nature *482*, 226–231.

Serrano, M., Lin, A.W., Mccurrach, M.E., Beach, D., and Lowe, S.W. (1997). Oncogenic ras Provokes Premature Cell Senescence Associated with Accumulation of p53 and p16 INK4a. Cell *88*, 593–602.

Shanafelt, T.D., Lee, Y.K., Call, T.G., Nowakowski, G.S., Dingli, D., Zent, C.S., and Kay, N.E. (2006). Clinical effects of oral green tea extracts in four patients with low grade B-cell malignancies. Leukemia Research *30*, 707–712.

Sharon A. Savage, and B.P.A. (2009). Dyskeratosis Congenita. Hematol Oncol Clin North Am *23*, 215–231.

Shay, J.W., and Wright, W.E. (1996). Telomerase activity in human cancer. Current Opinion in Oncology *8*, 66–71.

Siemeister, G., Weindel, K., Mohrs, K., Protein, S., Barleon, B., Martiny-baron, G., and Marinã, D. (1996). Reversion of Deregulated Expression of Vascular Endothelial Growth Factor in Human Renal Carcinoma Cells by von Hippel-Lindau Tumor Suppressor Protein. Cancer Research *56*, 2299–2301.

Slatter, T., Gifford-Garner, J., Wiles, A., Tan, X., Chen, Y.-J., MacFarlane, M., Sullivan, M., Royds, J., and Hung, N. (2010). Pilocytic astrocytomas have telomere-associated promyelocytic leukemia bodies without alternatively lengthened telomeres. The American Journal of Pathology *177*, 2694–2700.

Slatter, T.L., Tan, X., Yuen, Y.C., Gunningham, S., Ma, S.S., Daly, E., Packer, S., Devenish, C., Royds, J.A., and Hung, N.A. (2012). The alternative lengthening of telomeres pathway may operate in non-neoplastic human cells. The Journal of Pathology *226*, 509–518.

Soucie, E., Hanssens, K., Mercher, T., Georgin-Lavialle, S., Damaj, G., Livideanu, C., Chandesris, M.O., Acin, Y., Létard, S., De Sepulveda, P., et al. (2012). In aggressive forms of mastocytosis, TET2 loss cooperates with c-KITD816V to transform mast cells. Blood *120*, 4846–4849.

Stansel, R.M., De Lange, T., and Griffith, J.D. (2001). T-loop assembly in vitro involves binding of TRF2 near the 3' telomeric overhang. The EMBO Journal *20*, 5532–5540.

Van Steensel, B., Smogorzewska, a, and De Lange, T. (1998). TRF2 protects human telomeres from end-to-end fusions. Cell *92*, 401–413.

Sullivan, R.J.O., and Karlseder, J. (2010). Telomeres : protecting chromosomes against genome instability. Nature Reviews. Molecular Cell Biology *11*, 171–181.

Suzuki, T., Mori, C., Asakage, H., Akaza, H., Kawabe, K., Ueno, A., Koiso, K., and Niijima, T. (1984). Pheochromocytoma with remission following phentolamine-induced shock. Urology *23*, 582–584.

Sy, S.M.H., Huen, M.S.Y., and Chen, J. (2009). PALB2 is an integral component of the BRCA complex required for homologous recombination repair. Proceedings of the National Academy of Sciences of the United States of America *106*, 7155–7160.

Szostak, J.W., and Blackburn, E.H. (1982). Cloning yeast telomeres on linear plasmid vectors. Cell *29*, 245–255.

Tabori, U., Ma, J., Carter, M., Zielenska, M., Rutka, J., Bouffet, E., Bartels, U., Malkin, D., and Hawkins, C. (2006a). Human telomere reverse transcriptase expression predicts progression and survival in pediatric intracranial ependymoma. Journal of Clinical Oncology : Official Journal of the American Society of Clinical Oncology *24*, 1522–1528.

Tabori, U., Vukovic, B., Zielenska, M., Hawkins, C., Braude, I., Rutka, J., Bouffet, E., Squire, J., and Malkin, D. (2006b). The role of telomere maintenance in the spontaneous growth arrest of pediatric low-grade gliomas. Neoplasia (New York, N.Y.) *8*, 136–142.

Takai, H., Smogorzewska, A., and Lange, T. De (2003). DNA Damage Foci at Dysfunctional Telomeres. Curr Biol. *13*, 1549–1556.

Takata, H., Kanoh, Y., Gunge, N., Shirahige, K., and Matsuura, A. (2004). Reciprocal Association of the Budding Yeast ATM-Related Proteins Tel1 and Mec1 with Telomeres In Vivo. Molecular Cell *14*, 515–522.

Takeuchi, Y., Fujino, Y., Watanabe, M., Takahashi, M., Nakagawa, T., Takeuchi, A., Bonkobara, M., Kobayashi, T., Ohno, K., Uchida, K., et al. (2013). Validation of the prognostic value of histopathological grading or c-kit mutation in canine cutaneous mast cell tumours: A retrospective cohort study. Veterinary Journal (London, England : 1997) *67*,.

Tefferi, a, Levine, R.L., Lim, K.-H., Abdel-Wahab, O., Lasho, T.L., Patel, J., Finke, C.M., Mullally, a, Li, C.-Y., Pardanani, a, et al. (2009a). Frequent TET2 mutations in systemic mastocytosis: clinical, KITD816V and FIP1L1-PDGFRA correlates. Leukemia : Official Journal of the Leukemia Society of America, Leukemia Research Fund, U.K *23*, 900–904.

Tefferi, A., Skoda, R., and Vardiman, J.W. (2009b). Myeloproliferative neoplasms: contemporary diagnosis using histology and genetics. Nature Reviews. Clinical Oncology *6*, 627–637.

Teixeira, M.T., Arneric, M., Sperisen, P., and Lingner, J. (2004). Telomere length homeostasis is achieved via a switch between telomerase- extendible and -nonextendible states. Cell *117*, 323–335.

Terada, T. (2012). Protein expression and gene mutation status of KIT and PDGFRA in renal cell carcinoma. Histology and Histopathology *27*, 297–302.

Terai, A., Terachi, T., Yoshida, S., and Kadota, K. (1989). Pheochromocytoma presenting as shock and followed by spontaneous remission. Urologia Internationalis *44*, 58–60.

De Thé, H., Chomienne, C., Lanotte, M., Degos, L., and Dejean, A. (1990). The t(15;17) translocation of acute promyelocytic leukaemia fuses the retinoic acid receptor alpha gene to a novel transcribed locus. Nature *347*, 558–561.

The, H. De, Lava, C., Marchio, A., Chomienne, C., Degas, L., and Dejean, A. (1991). The PML-RARa Fusion mRNA Generated by the t (l5 ; 17) Translocation in Acute Promyelocytic Leukemia Encodes a Functionally Altered RAR. Cell *66*, 675–684.

Touzot, F., Gaillard, L., Vasquez, N., Le Guen, T., Bertrand, Y., Bourhis, J., Leblanc, T., Fischer, A., Soulier, J., De Villartay, J.-P., et al. (2012). Heterogeneous telomere defects in patients with severe forms of dyskeratosis congenita. The Journal of Allergy and Clinical Immunology *129*, 473–82, 482.e1–3.

Travis, W.D., Li, C.Y., Bergstralh, E.J., Yam, L.T., and Swee, R.G. (1988). Systemic mast cell disease. Analysis of 58 cases and literature review. Medicine *67*, 345–368.

Tsujimura, T. (1996). Role of c-kit receptor tyrosine kinase in the development, survival and neoplastic transformation of mast cells. Pathology International *46*, 933–938.

Tsukamoto, Y., Taggart, A.K.P., and Zakian, V.A. (2001). The role of the Mre11-Rad50-Xrs2 complex in telomerase- mediated lengthening of Saccharomyces cerevisiae telomeres. Current Biology : CB *11*, 1328–1335.

Ulaner, G.A., Huang, H., Otero, J., Zhao, Z., Ben-porat, L., Satagopan, J.M., Gorlick, R., Meyers, P., Healey, J.H., Huvos, A.G., et al. (2003). Absence of a Telomere Maintenance Mechanism as a Favorable Prognostic Factor in Patients with Osteosarcoma. Cancer Research *63*, 1759–1763.

Val-Bernal, J.F., García-Castaño, A., García-Barredo, R., Landeras, R., De Juan, A., and Garijo, M.F. (2011). Spontaneous complete regression in merkel cell carcinoma after biopsy. Advances in Anatomic Pathology *18*, 174–7; author reply 177.

Valent, P. (1995). Cytokines involved in growth and differentiation of human basophils and mast cells. Experimental Dermatology *4*, 255–259.

Valent, P., and Bettelheim, P. (1992). Cell surface structures on human basophils and mast cells: biochemical and functional characterization. Advances in Immunology *52*, 333–423.

Valent, P., Sperr, W.R., and Akin, C. (2010). How I treat patients with advanced systemic mastocytosis. Blood *116*, 5812–5817.

Vaziri, H., and Benchimol, S. (1998). Reconstitution of telomerase activity in normal human cells leads to elongation of telomeres and extended replicative life span. Current Biology : CB *8*, 279–282.

Vaziri, H., Dragowskat, W., Allsopp, R.C., Thomas, T.E., Harley, C.B., and Lansdorp, P.M. (1994). Evidence for a mitotic clock in human hematopoietic stem cells : Loss of telomeric DNA with age. Proc Natl Acad Sci USA *91*, 9857–9860.

Vaziri, H., Schachter, F., Uchida, I., Xiaoming, W., Effros, R., Cohen, D., and Harley, C.B. (1993). Loss of Telomeric DNA during Aging of Normal and Trisomy 21 Human lymphocytes. American Journal of Human Genetics 661–667.

Vaziri, H., West, M.D., Allsopp, R.C., Davison, T.S., Wu, Y., Arrowsmith, C.H., Poirier, G.G., and Benchimol, S. (1997). ATM-dependent telomere loss in aging human diploid fibroblasts and DNA damage lead to the post-translational activation of p53 protein involving poly (ADP-ribose) polymerase. The EMBO Journal *16*, 6018–6033.

Venteicher, A.S., Abreu, B., Meng, Z., McCann, K., Terns, R., Veenstra, T., Terns, M., and Artandi, S.E. (2009). A human telomerase holoenzyme protein required for Cajal body localization and telomere synthesis. Science (New York, N.Y.) *323*, 644–648.

Ventura, A., Kirsch, D.G., McLaughlin, M.E., Tuveson, D. a, Grimm, J., Lintault, L., Newman, J., Reczek, E.E., Weissleder, R., and Jacks, T. (2007). Restoration of p53 function leads to tumour regression in vivo. Nature *445*, 661–665.

Verdun, R.E., Crabbe, L., Haggblom, C., and Karlseder, J. (2005). Functional human telomeres are recognized as DNA damage in G2 of the cell cycle. Molecular Cell *20*, 551–561.

Vernier, M., Bourdeau, V., and Ferbeyre, G. (2011). Regulation of E2Fs and senescence by PML nuclear bodies. Genes & Development *25*, 41–50.

Viglasky, V., Bauer, L., Tluckova, K., and Javorsky, P. (2010). Evaluation of human telomeric g-quadruplexes: the influence of overhanging sequences on quadruplex stability and folding. Journal of Nucleic Acids *2010*,.

Villamor, N., Conde, L., Martínez-Trillos, A., Cazorla, M., Navarro, A., Beà, S., López, C., Colomer, D., Pinyol, M., Aymerich, M., et al. (2012). NOTCH1 mutations identify a genetic subgroup of chronic lymphocytic leukemia patients with high risk of transformation and poor outcome. Leukemia 1–7.

Vulliamy, T., Marrone, A., Szydlo, R., Walne, A., Mason, P.J., and Dokal, I. (2004). Disease anticipation is associated with progressive telomere shortening in families with dyskeratosis congenita due to mutations in TERC. Nature Genetics *36*, 447–449.

Walker, J.R., and Zhu, X.-D. (2012). Post-translational modifications of TRF1 and TRF2 and their roles in telomere maintenance. Mechanisms of Ageing and Development *133*, 421–434.

Wang, F., Podell, E.R., Zaug, A.J., Yang, Y., Baciu, P., Cech, T.R., and Lei, M. (2007). The POT1-TPP1 telomere complex is a telomerase processivity factor. Nature *445*, 506–510.

Wang, H., Nora, G.J., Ghodke, H., and Opresko, P.L. (2011). Single molecule studies of physiologically relevant telomeric tails reveal POT1 mechanism for promoting G-quadruplex unfolding. The Journal of Biological Chemistry *286*, 7479–7489.

Wang, Z.G., Ruggero, D., Ronchetti, S., Zhong, S., Gaboli, M., Rivi, R., and Pandolfi, P.P. (1998). PML is essential for multiple apoptotic pathways. Nature Genetics *20*, 266–272.

Watanabe, K., Sato, K., and Biernat, W. (1997). Incidence and timing of p53 mutations during astrocytoma progression in patients with multiple biopsies . Clinical Cancer Research *3*, 523–530.

Webster, J.D., Yuzbasiyan-Gurkan, V., Miller, R. a, Kaneene, J.B., and Kiupel, M. (2007). Cellular proliferation in canine cutaneous mast cell tumors: associations with c-KIT and its role in prognostication. Veterinary Pathology *44*, 298–308.

Willemze, R., Jaffe, E.S., Burg, G., Cerroni, L., Berti, E., Swerdlow, S.H., Ralfkiaer, E., Chimenti, S., Diaz-Perez, J.L., Duncan, L.M., et al. (2005). WHO-EORTC classification for cutaneous lymphomas. Blood *105*, 3768–3785.

Wilson, T.M., Maric, I., Simakova, O., Bai, Y., Chan, E.C., Olivares, N., Carter, M., Maric, D., Robyn, J., and Metcalfe, D.D. (2011). Clonal analysis of NRAS activating mutations in KIT-D816V systemic mastocytosis. Haematologica *96*, 459–463.

Wu, C., Riggelen, J. Van, Yetil, A., Fan, A.C., Bachireddy, P., and Felsher, D.W. (2007). Cellular senescence is an important mechanism of tumor regression upon c-Myc inactivation. Proc Natl Acad Sci USA *104*, 13028–13033.

Wu, Y.-L., Dudognon, C., Nguyen, E., Hillion, J., Pendino, F., Tarkanyi, I., Aradi, J., Lanotte, M., Tong, J.-H., Chen, G.-Q., et al. (2006). Immunodetection of human telomerase reverse-transcriptase (hTERT) re-appraised: nucleolin and telomerase cross paths. Journal of Cell Science *119*, 2797–2806.

Xia, F., Taghian, D.G., DeFrank, J.S., Zeng, Z.C., Willers, H., Iliakis, G., and Powell, S.N. (2001). Deficiency of human BRCA2 leads to impaired homologous recombination but maintains normal nonhomologous end joining. Proceedings of the National Academy of Sciences of the United States of America *98*, 8644–8649.

Xin, H., Liu, D., Wan, M., Safari, A., Kim, H., Sun, W., O'Connor, M.S., and Songyang, Z. (2007). TPP1 is a homologue of ciliate TEBP-beta and interacts with POT1 to recruit telomerase. Nature *445*, 559–562.

Yagi, Y., Fujisawa, A., Makiura, M., and Morita, K. (2009). Spontaneous regression of Merkel cell carcinoma after biopsy. The Journal of Dermatology *36*, 312–313.

Yan, P., Coindre, J., and Benhattar, J. (1999). Telomerase Activity and Human Telomerase Reverse Transcriptase mRNA Expression in Soft Tissue Tumors : Correlation with Grade , Histology , and Proliferative Activity Telomerase Activity and Human Telomerase Reverse Transcriptase mRNA Expression in Soft T. Cancer Research *59*, 3166–3170.

Yang, Y., Létard, S., Borge, L., Chaix, A., Hanssens, K., Lopez, S., Vita, M., Finetti, P., Birnbaum, D., Bertucci, F., et al. (2010a). Pediatric mastocytosis-associated KIT extracellular domain mutations exhibit different functional and signaling properties compared with KIT-phosphotransferase domain mutations. Blood *116*, 1114–1123.

Yang, Y., Létard, S., Borge, L., Chaix, A., Hanssens, K., Lopez, S., Vita, M., Finetti, P., Birnbaum, D., Bertucci, F., et al. (2010b). Pediatric mastocytosis-associated KIT extracellular domain mutations exhibit different functional and signaling properties compared with KIT-phosphotransferase domain mutations. Blood *116*, 1114–1123.

Yeager, T.R., Neumann, A.A., Englezou, A., Leukemia, P., Body, P.M.L., Huschtscha, L.I., Noble, J.R., and Reddel, R.R. (1999). Telomerase-negative Immortalized Human Cells Contain a Novel Type of Promyelocytic Leukemia (PML) Body. Cancer Research *59*, 4175–4179.

Yoon, H.J., and Lim, J.H. (2012). Solid pseudopapillary tumor of the pancreas with hepatic metastasis: spontaneous regression over 10-year follow-up period. Korean Journal of Radiology : Official Journal of the Korean Radiological Society *13*, 648–651.

Young, A.P., Schlisio, S., Minamishima, Y.A., Zhang, Q., Li, L., Grisanzio, C., Signoretti, S., and Kaelin, W.G. (2008). VHL loss actuates a HIF-independent senescence programme mediated by Rb and p400. Nature Cell Biology *10*, 361–369.

Yu, F., Zhu, X., Feng, C., Wang, T., Hong, Q., Liu, Z., and Tang, S. (2011). Proteomics-based identification of spontaneous regression-associated proteins in neuroblastoma. Journal of Pediatric Surgery *46*, 1948–1955.

Zanin, L., Rossi, G., Poletti, A., Piotto, A., Chiesura-Corona, M., and Pessina, A.C. (1993). Necrosis of a phaeochromocytoma associated with spontaneous remission of diabetes and hypertension. Clinical Endocrinology *39*, 613–617.

Zhang, F., Ma, J., Wu, J., Ye, L., Cai, H., Xia, B., and Yu, X. (2009). PALB2 links BRCA1 and BRCA2 in the DNA-damage response. Current Biology : CB *19*, 524–529.

Zheng, P., Guo, Y., Niu, Q., Levy, D.E., Dyck, J.A., Lu, S., and Sheiman, L.A. (1998). Proto-oncogene PML controls genes devoted to MHC class I antigen presentation. Nature *396*, 373–376.

Zhu, X., Küster, B., Mann, M., Petrini, J.H.J., and Lange, T. De (2000). Cell-cycle-regulated association of RAD50/MRE11/NBS1 with TRF2 and human telomeres. Nature Genetics *25*, 347–352.

Zipursky, A. (2003). Transient leukaemia--a benign form of leukaemia in newborn infants with trisomy 21. British Journal of Haematology *120*, 930–938.

PUBLICATIONS ANNEXES

From bloodjournal.hematologylibrary.org at INSTITUT CURIE on January 13, 2012. For personal use only.

Brief report

Blood CD34⁻c-Kit⁺ cell rate correlates with aggressive forms of systemic mastocytosis and behaves like a mast cell precursor

*Sophie Georgin-Lavialle,[1,2] *Ludovic Lhermitte,[3] *Cédric Baude,[4] Stéphane Barete,[2,4,5] Julie Bruneau,[2] Jean-Marie Launay,[6] Marie-Olivia Chandesris,[1] Katia Hanssens,[7] Christian de Gennes,[8] Gandhi Damaj,[9] Fanny Lanternier,[10] Mohamed Hamidou,[11] Olivier Lortholary,[4,10] Patrice Dubreuil,[4,7] Frédéric Feger,[2] †Yves Lepelletier,[2] and †Olivier Hermine[1,2,4]

[1]Service d'Hématologie Adultes et Centre de Référence sur les Mastocytoses, Hôpital Necker-Enfants Malades, Université Paris Descartes, Assistance Publique–Hôpitaux de Paris (AP-HP), Paris, France; [2]Centre National de la Recherche Scientifique, Unité Mixte de Recherche 8147, Hôpital Necker-Enfants Malades, Université Paris Descartes, Paris, France; [3]Laboratoire de cyto-hématologie, Hôpital Necker, Université Paris Descartes, AP-HP, Paris, France; [4]Association Française pour les Initiatives de Recherche sur le Mastocyte et les Mastocytoses, Paris, France; [5]Département de Dermatologie-Allergologie, et Centre de Référence sur les Mastocytoses, Hôpital Tenon, Université Paris VI, AP-HP, Paris, France; [6]Laboratoire de Biochimie et Biologie Moléculaire, Inserm U942, Hôpital Lariboisière, AP-HP, Paris, France; [7]Inserm Unité Mixte de Recherche 891, Centre de Recherche en Cancérologie de Marseille, Laboratoire d'Hématopoïèse Moléculaire et Fonctionnelle, Marseille, France; [8]Service de Médecine Interne 2, Hôpital Pitié-Salpêtrière, Paris, France; [9]Service des Maladies du Sang, Centre Hospitalier Universitaire, Hôpital Sud, Amiens, France; [10]Service des Maladies Infectieuses et Tropicales, et Centre de Référence sur les Mastocytoses, Hôpital Necker-Enfants Malades, Université Paris V, Paris, France; and [11]Service de Médecine Interne A, CHU Hôtel Dieu, Nantes, France

Mastocytosis is a heterogeneous disease characterized by the accumulation of mast cells in one or more organs. Our objective was to identify a peripheral mast cell precursor and assess its variation rate in mastocytosis. A peripheral blood phenotypic analysis was performed among 50 patients with mastocytosis who were enrolled in a prospective multicentric French study, and the phenotypic analysis results of the patients were compared with those of healthy donors. The rate of peripheral blood CD34⁻c-Kit⁺ cells correlated with the severity of mastocytosis. This cellular population was isolated from healthy donors as well as from patients with systemic mastocytosis. After 30 days of culture, the CD34⁻c-Kit⁺ cells gave birth to mature mast cells, indicating that this cellular population constitutes a mast cell circulating precursor. Monitoring peripheral CD34⁻c-Kit⁺ cells by flow cytometry could be a useful and low-invasive tool to determine the disease severity and the relapses and to assess treatment efficiency. (*Blood*. 2011;118(19):5246-5249)

Introduction

Mastocytosis is a rare heterogeneous disease characterized by the accumulation of mast cells (MCs) in one or several organs.[1-6] A World Health Organization (WHO) classification described several disease subcategories, broadly divided into localized versus systemic disease. Systemic mastocytosis (SM) is subsequently divided into indolent and aggressive disease based on damage to organs.[6-8] The c-Kit tyrosine kinase receptor is expressed on MCs. Adults with SM usually present *c-Kit* mutations, most frequently D816V, which allows MC survival and accumulation and activation. Recently, flow cytometric studies showed that pathologic MCs from patients with mastocytosis, in addition to c-Kit expression, display unique aberrant immunophenotypic characteristics compared with normal MCs.[9-14] Normal MCs are derived from CD34⁻c-Kit⁺ blood precursors, which terminally differentiate in peripheral tissues on SCF stimulation.[15]

The aim of our study was to detect CD34c-Kit⁺ cells in peripheral blood (PB) of patients with mastocytosis and investigate whether these cells could give birth to mature MCs in the presence or absence of SCF as well as to investigate the relevance of CD34⁻c-Kit⁺ cell detection for positive diagnosis, classification, and follow-up.

Methods

Patients and data collection

Fifty consecutive patients (26 men and 24 women) with a mastocytosis diagnosis as defined by the WHO criteria[6] and 15 healthy donors were enrolled in a prospective national multicenter study from 1999 to 2008. Mastocytosis subcategories were composed of cutaneous (n = 4), indolent SM (ISM, n = 25), aggressive SM (ASM, n = 16), and SM with associated hematologic non-MC-lineage disease (SM-AHNMD; n = 5). The median age of phenotype was 52 years (range, 7-75 years). Three patients (patients 32, 38, and 42) were followed at each hospitalization. A PB phenotypic analysis was performed, and the results were correlated with clinical manifestations and treatment responses. All patients were included in the Mastocytosis Pathophysiological Study, sponsored by the Association for the Initiative and Research of Mastocyte and Mastocytosis, which began in 2003. The study was approved by the Necker Hospital Ethical Committee and was carried out in accordance with the Helsinki convention. Each patient provided an informed consent. The *c-Kit* gene sequencing was performed for each patient in skin, blood, and/or bone marrow. The D816V mutation of *c-Kit* was detected among 35 patients, including patients 32, 38, and 42. Among them, 13 were *c-Kit* wild-type (WT; Table 1).

Submitted February 14, 2011; accepted July 31, 2011. Prepublished online as *Blood* First Edition paper, August 30, 2011; DOI 10.1182/blood-2011-02-335950.

*S.G.-L., L.L., and C.B. contributed equally to this study.

†Y.L. and O.H. codirected this study.

The publication costs of this article were defrayed in part by page charge payment. Therefore, and solely to indicate this fact, this article is hereby marked "advertisement" in accordance with 18 USC section 1734.

© 2011 by The American Society of Hematology

From bloodjournal.hematologylibrary.org at INSTITUT CURIE on January 13, 2012. For personal use only.

Table 1. Main features of the study population

Patient no.	Age at phenotype, y	Tryptase, μg/L	Valent stage	*c-Kit* mutation
1	44	20	CM	D-816-V
2	39	5	CM	WT
3	49	1	CM	WT
4	12	5	CM	WT
5	57	45	ISM	D-816-V
6	63	50	ISM	D-816-V
7	67	9	ISM	D-816-V
8	26	22	ISM	D-816-V
9	75	124	ISM	D-816-V
10	40	153	ISM	WT
11	52	93	ISM	D-816-V
12	51	21	ISM	WT
13	65	318	ISM	D-816-V
14	49	40	ISM	D-816-V
15	43	16	ISM	D-816-V
16	60	140	ISM	D-816-V
17	75	2	ISM	D-816-V
18	57	48	ISM	WT
19	37	11	ISM	D-816-V
20	37	50	ISM	D-816-V
21	30	49	ISM	WT
22	55	229	ISM	WT
23	23	100	ISM	D-816-V
24	39	6	ISM	D-816-V
25	72	822	ISM	D-816-V
26	18	28	ISM	D-816-V
27	62	33	ISM	D-816-V
28	30	68	ISM	D-816-V
29	26	152	ISM	D-816-V
30	45	17	ASM	D-816-V
31	38	233	ASM	WT
32	70	421	ASM	D-816-V
33	72	304	ASM	D-816-V
34	25	228	ASM	D-816-V
35	36	49	ASM	D-816-V
36	7	734	ASM	D-816-V
37	42	15	ASM	D-816-V
38	68	304	ASM	D-816-V
39	70	330	ASM	WT
40	43	3	ASM	WT
41	74	156	ASM	D-816-V
42	49	39	ASM	D-816-V
43	55	95	ASM	WT
44	64	5	ASM	ND
45	32	356	ASM	D-816-V
46	72	200	SM-AHNMD	D-816-V
47	52	62	SM-AHNMD	D-816-V
48	54	12	SM-AHNMD	WT
49	40	10	SM-AHNMD	D-816-V
50	73	98	SM-AHNMD	D-816-V

ND indicates not done.

PBMC isolation, flow cytometric analysis, and cell culture

Blood was collected on heparinized tubes, and PBMCs were isolated by Ficoll-IPaque gradient (GE Healthcare). PBMCs were stained using: CD34 conjugated to FITC and CD117/c-Kit to PE. Control isotype-matched antibodies were used at appropriate concentration (Beckman Coulter). After washing, 2×10^4 events were analyzed by FACSCalibur (BD Biosciences). The c-Kit$^+$ cells were sorted after c-Kit-allophycocyanin staining associated with allophycocyanin-coated magnetic beads (Miltenyi Biotec). The c-Kit$^+$ sorted cells were stained with CD34-FITC, c-Kit-allophycocyanin, and CD45-peridinin chlorophyll protein (BD Biosciences). The c-Kit$^+$CD34$^-$CD45^{low} cells were sorted on a FACSAria sorter (BD Biosciences) and cultured on 96-well plates in 200 μL of IMDM supplemented[16] for 30 days with or without SCF adjunction (50 μg/mL). The medium was renewed twice a week. For each cytospin, 100 μL of PBS/2% FBS containing 10 000 sorted cells was used and stained with May-Grünwald-Giemsa at culture day 0 and 30. The histamine was measured in the supernatant as previously described.[17]

D816V c-Kit mutation detection and serum tryptase measurement

The D816V *c-Kit* mutation was determined as previously described.[18,19] Total serum tryptase (protryptase + β-tryptase) was measured using fluorescent enzyme-linked immunoassay (Unicap; Pharmacia).[20] The detection limit of this assay is 1 ng/mL, and in healthy controls, serum tryptase levels range between less than 1 and 15 ng/mL, with a median of approximately 5 ng/mL.[21]

Statistical analysis

Statistical comparisons between characteristics of healthy donors and patients (cutaneous mastocytosis [CM], ISM, ASM, and SM-AHNMD) were based on unpaired *t* test. All reported *P* values were 2-tailed with 95% CI; $P < .05$ was considered significant. Data were analyzed using GraphPad Prism Version 5.01 software (GraphPad Software).

Results and discussion

The rate of the circulating CD34$^-$c-Kit$^+$ cell population was significantly higher among the SM subcategory patients (all $P < .005$) compared with the healthy donors and CM patients (Figure 1A-B). The rate was more elevated among patients with ASM and SM-AHNDM than those with indolent forms of SM. Serum tryptase rate analysis revealed that tryptase was significantly higher in all mastocytosis subcategories (CM, $P = .0385$; ISM, $P = .0242$; ASM, $P = .0005$; and SM-AHNMD, $P = .0012$). The number of CD34$^-$c-Kit$^+$ cells was assessed during disease evolution and under various treatments of 3 ASM patients (Figure 1C-E). These results showed that the percentage of CD34$^-$c-Kit$^+$ cells decreased 24 to 48 hours after each efficient treatment and increased after each relapse, preceding serum tryptase level modification. Taken together, these results demonstrate that a circulating CD34$^-$c-Kit$^+$ cell population exists among patients with mastocytosis, and the population rate correlated with mast cell burden, with higher elevation rates among SM subcategories compared with CM subcategories and healthy donors ($P = .0146$ vs $P = .178$). This CD34$^-$c-Kit$^+$ cell population was markedly higher among patients with the most aggressive SM subcategories, such as ASM and SM-AHNMD. These more aggressive SM forms are associated with poor prognosis and shortened life expectancy.[22,23] The CD34$^-$c-Kit$^+$ cell population number correlated to cytoreductive treatment efficiency and could predict clinical disease relapses (Figure 1C-E).

CD34$^-$c-Kit$^+$ cells were isolated from healthy donors (n = 3) and patients (n = 4) and cultured in a medium supplemented or not with SCF. Among the patients, 3 were bearing the D816V *c-Kit* mutation and 1 was *c-Kit* WT. After 30 days of culture in the presence of SCF, mature MCs were identified by morphology and histamine secretion (Figure 2). In the absence of SCF, only MCs derived from patients with mastocytosis (bearing WT *c-Kit* or D816V mutation) were able to differentiate into mature MCs, in contrast to healthy donors. This result suggested that the MC precursor from all patients with mastocytosis could mature, independently from SCF.

Previous studies reporting MC immunophenotype on large patient cohorts were usually performed on BM MCs, as recommended.[10,12,14] Our results on a large patient cohort show that PB phenotype could be useful, in addition to BM aspiration, to

From bloodjournal.hematologylibrary.org at INSTITUT CURIE on January 13, 2012. For personal use only.

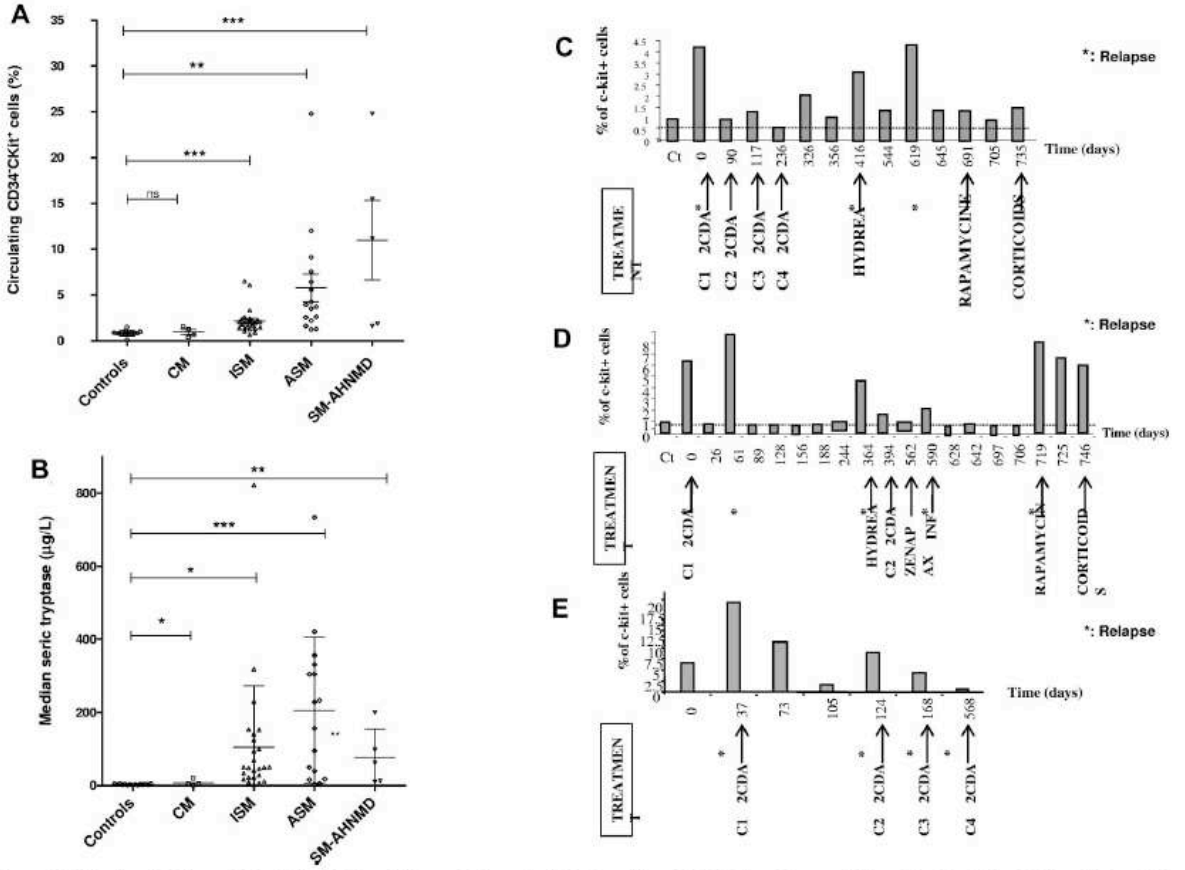

Figure 1. Clinical applications of circulating CD34⁻ c-Kit⁺ population rate. (A-B) Correlation of Valent stage disease with the rate of circulating CD34⁻c-Kit⁺ population and the rate of serum tryptase. (A) The rate of the circulating CD34⁻c-Kit⁺ is shown for each patient along with disease stage, indicating the aggressiveness of their disease, and compared with healthy controls. All mastocytosis patients with systemic forms had a significantly higher rate of CD34⁻c-Kit⁺ cells than the controls: ISM ($P = .0007$), ASM ($P = .0031$), and SM-AHNMD ($P = .0005$). This association was not found for cutaneous forms, which were comparable with the healthy controls ($P = .5$). (B) The serum rate of tryptase was always elevated among patients with mastocytosis, independently from the stage of the disease: cutaneous as well as systemic forms had an elevated serum tryptase. Indeed, serum tryptase levels among controls were always lower than patients with CM ($P = .0385$), ISM ($P = .0242$), ASM ($P = .0005$), or SM-AHNMD ($P = .0012$). (C-E) Clinical and biologic follow-up of 3 patients with aggressive systemic mastocytosis until death. (C) Patient 42. (D) Patient 32. (E) Patient 38. The clinical evolution and treatment are mentioned as well as the rate of the circulating CD34⁻c-Kit⁺ population. It shows that, when patients present aggressive disease with massive mast cell infiltration, the rate of the circulating CD34⁻c-Kit⁺ population is a good tool to quickly follow (within 24-48 hours) the clinical evolution of the disease and to determine the efficiency of the treatments. CT indicates healthy control; 2CDA, Leustatin, Zenapax, daclizumab; and C1 to C4, cure number.

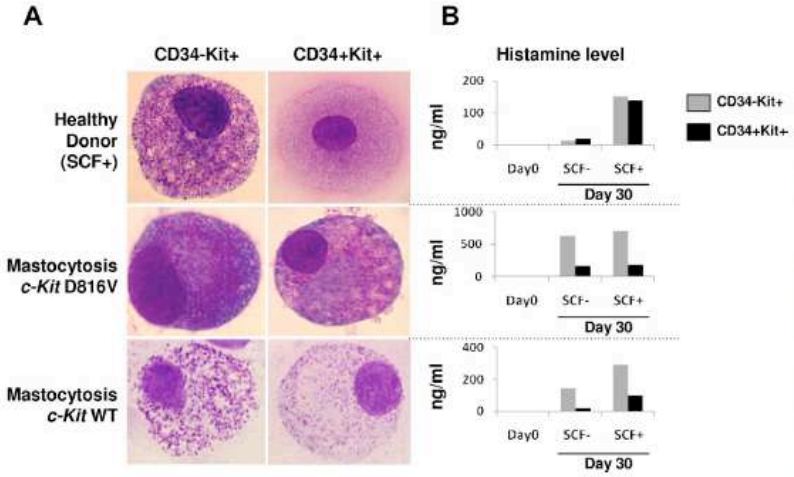

Figure 2. Cytologic aspects (May-Grünwald-Giemsa smears) and histamine production of isolated CD34⁺/⁻c-Kit⁺/⁻ compartments from PB of patients with mastocytosis and healthy controls. (A) Among healthy donors, cultures of both CD34⁺c-Kit⁺ and CD34⁻c-Kit⁺ cell subsets showed differentiation into mature mast cells in the presence of SCF (top panel), whereas no differentiation was observed in the absence of SCF (data not shown). In patients with proven mastocytosis, bearing either the classic D816V *c-Kit* mutation or WT *c-Kit*, similar differentiation into mature mast cells was observed in the presence or absence of SCF (bottom panel). (B) Histamine dosage also supported mast cell differentiation, demonstrating increased histamine levels with or without SCF in both cultured subsets from the patients with mastocytosis, whereas among healthy controls, histamine levels increased only in the presence of SCF.

From bloodjournal.hematologylibrary.org at INSTITUT CURIE on January 13, 2012. For personal use only.

study MC phenotype among patients with mastocytosis. Further, the PB phenotype could represent an alternative from BM aspiration to follow disease activity or to monitor treatment efficiency because the result of PB phenotype is fast, reproducible, and more sensitive than serum tryptase measurement.

In addition, our findings give insight to the pathophysiology of mastocytosis and normal MC lineage development by providing strong evidence that MC accumulation in various tissues originates from the amplification of clonal blood-circulating precursors that are able to differentiate and survive independently from SCF because of constitutive activation of c-Kit as a consequence of *c-Kit* mutations or other unknown oncogenic events. These data may open new avenues of research in the field of MC precursors.

Acknowledgments

The authors thank the following physicians for collecting patient data: Drs M. Blanc (Chambèry), D. Bordessoule (Limoges), O. Fain (Bondy), C. Hoarau (Tours), H. Coignard (Paris), F. Suarez (Paris), and C. Roux-Serratrice (Marseille). The authors also thank François Machavoine, Fabienne Palmérini, Elke Schneider, and Françoise Valensi for technical assistance and helpful discussions.

This work was supported in part by Inserm, la Ligue Nationale Contre le Cancer (Equipe labellisée, P.D. and O.H.), Agence Nationale pour la Recherche (grant Maladies Rares, P.D. and O.H.), Fondation pour la Recherche Médicale (P.D. and O.H.), and Institut National du Cancer (P.D. and O.H.). S.G.-L. was supported by Fondation pour la Recherche Médicale. S.B. was supported by Société Française de Dermatologie.

Authorship

Contribution: S.G.-L. wrote the manuscript, carried out experiments, and collected, analyzed, and interpreted data; Y.L. designed the study, carried out experiments, collected, analyzed, and interpreted data, and assisted in writing the manuscript; O.H. designed the study, interpreted data, recruited patients, assisted in writing, and finalized the manuscript; P.D., F.F., and S.B. carried out experiments, collected, analyzed, and interpreted data, and assisted in writing the manuscript; C.B., J.B. K.H., and L.L. carried out experiments and collected and analyzed data; and M.-O.C., J.-M.L., C.d.G., G.D., F.L., M.H., and O.L. helped design the study, edited the manuscript, and recruited patients.

Conflict-of-interest disclosure: The authors declare no competing financial interests.

Correspondence: Olivier Hermine, Service d'Hématologie Adultes, CNRS UMR 8147 et Centre de Référence sur les Mastocytoses, Hôpital Necker-Enfants Malades, Université Paris Descartes, AP-HP, 149 Rue des Sèvres, 75743 Paris Cedex 15, France; e-mail: ohermine@gmail.com.

References

1. Horny HP, Parwaresch MR, Lennert K. Bone marrow findings in systemic mastocytosis. *Hum Pathol*. 1985;16(8):808-814.
2. Lennert K, Parwaresch MR. Mast cells and mast cell neoplasia: a review. *Histopathology*. 1979; 3(5):349-365.
3. Metcalfe DD. Classification and diagnosis of mastocytosis: current status. *J Invest Dermatol*. 1991; 96(3 suppl):2S-4S.
4. Valent P. Biology, classification and treatment of human mastocytosis. *Wien Klin Wochenschr*. 1996;108(13):385-397.
5. Valent P, Horny HP, Escribano L, et al. Diagnostic criteria and classification of mastocytosis: a consensus proposal. *Leuk Res*. 2001;25(7):603-625.
6. Valent P, Escribano L, Longley BJ, et al, eds. Mastocytosis (mast cell disease). In: Jaffe ES, Stein H, Vardiman JW, eds. *World Health Organization (WHO) Classification of Tumours*. Lyon, France: IARC Press; 2001:291-302.
7. Valent P, Akin C, Sperr WR, Horny HP, Metcalfe DD. Mast cell proliferative disorders: current view on variants recognized by the World Health Organization. *Hematol Oncol Clin North Am*. 2003;17(5):1227-1241.
8. Valent P, Schernthaner GH, Sperr WR, et al. Variable expression of activation-linked surface antigens on human mast cells in health and disease. *Immunol Rev*. 2001;179:74-81.
9. Escribano L, Diaz-Agustin B, Bellas C, et al. Utility of flow cytometric analysis of mast cells in the diagnosis and classification of adult mastocytosis. *Leuk Res*. 2001;25(7):563-570.
10. Escribano L, Diaz-Agustin B, Lopez A, et al. Immunophenotypic analysis of mast cells in mastocytosis: when and how to do it. Proposals of the Spanish Network on Mastocytosis (REMA). *Cytometry B Clin Cytom*. 2004;58(1):1-8.
11. Escribano L, Diaz-Agustin B, Nunez R, Prados A, Rodriguez R, Orfao A. Abnormal expression of CD antigens in mastocytosis. *Int Arch Allergy Immunol*. 2002;127(2):127-132.
12. Escribano L, Orfao A, Diaz-Agustin B, et al. Indolent systemic mast cell disease in adults: immunophenotypic characterization of bone marrow mast cells and its diagnostic implications. *Blood*. 1998;91(8):2731-2736.
13. Escribano L, Orfao A, Villarrubia J, et al. Sequential immunophenotypic analysis of mast cells in a case of systemic mast cell disease evolving to a mast cell leukemia. *Cytometry*. 1997;30(2):98-102.
14. Teodosio C, Garcia-Montero AC, Jara-Acevedo M, et al. Mast cells from different molecular and prognostic subtypes of systemic mastocytosis display distinct immunophenotypes. *J Allergy Clin Immunol*. 2010;125(3):719-726.
15. Kirshenbaum AS, Goff JP, Semere T, Foster B, Scott LM, Metcalfe DD. Demonstration that human mast cells arise from a progenitor cell population that is CD34(+), c-kit(+), and expresses aminopeptidase N (CD13). *Blood*. 1999;94(7): 2333-2342.
16. Arock M, Le Nours A, Malbec O, Daeron M. Ex vivo and in vitro primary mast cells. *Methods Mol Biol*. 2008;415:241-254.
17. Lebel B. A high-sampling-rate automated continuous-flow fluorometric technique for the analysis of nanogram levels of histamine in biological samples. *Anal Biochem*. 1983;133(1):16-29.
18. Bodemer C, Hermine O, Palmerini F, et al. Pediatric mastocytosis is a clonal disease associated with D816V and other activating c-KIT mutations. *J Invest Dermatol*. 2010;130(3):804-815.
19. Hahn KA, Ogilvie G, Rusk T, et al. Masitinib is safe and effective for the treatment of canine mast cell tumors. *J Vet Intern Med*. 2008;22(6): 1301-1309.
20. Schwartz LB, Bradford TR, Rouse C, et al. Development of a new, more sensitive immunoassay for human tryptase: use in systemic anaphylaxis. *J Clin Immunol*. 1994;14(3):190-204.
21. Sperr WR, Jordan JH, Baghestanian M, et al. Expression of mast cell tryptase by myeloblasts in a group of patients with acute myeloid leukemia. *Blood*. 2001;98(7):2200-2209.
22. Lim KH, Tefferi A, Lasho TL, et al. Systemic mastocytosis in 342 consecutive adults: survival studies and prognostic factors. *Blood*. 2009;113(23): 5727-5736.
23. Pardanani A, Lim KH, Lasho TL, et al. Prognostically relevant breakdown of 123 patients with systemic mastocytosis associated with other myeloid malignancies. *Blood*. 2009;114(18):3769-3772.

Published Ahead of Print on November 5, 2012 as 10.1200/JCO.2012.41.9549
The latest version is at http://jco.ascopubs.org/cgi/doi/10.1200/JCO.2012.41.9549

JOURNAL OF CLINICAL ONCOLOGY

DIAGNOSIS IN ONCOLOGY

Mast Cell Sarcoma: A Rare and Aggressive Entity—Report of Two Cases and Review of the Literature

Introduction

Mastocytosis is a heterogeneous disease characterized by the accumulation of mast cell in one or several organs.[1-5] Mast cell sarcoma (MCS) is a rare and aggressive subtype of mastocytosis with poor prognosis and characterized by local destructive sarcoma-like growth of a tumor that consists of highly atypical mast cells.[2,6-9] Systemic involvement is not found among patients at diagnosis of MCS; however, generalization with extension to various organs as well as hematopoietic tissues may occur and even lead to the dramatic mast cell leukemia. Only six patients were previously reported with MCS.[6-8,10-12] The median survival is only 12 months, and no curative treatment is available.

This study was approved by the ethical committee of Necker-Enfants-Malades Hospital and was carried out in compliance with the Declaration of Helsinki.

Case Report 1

A 25-year-old man with a past history of familial indolent mastocytosis with urticaria pigmentosa presented with inguinal lymphadenopathy followed by progressive loss of motricity in the lower limbs. Spinal magnetic resonance imaging revealed multiple tissular lesions and medullar compression that required surgical treatment. Morphologic evaluation revealed coxofemoral lytic bone lesions (Fig 1A) and a voluminous thoracic lesion (Fig 1B) with intramedullary brachial plexus extensions. Histologic examination of the vertebral biopsy and lymph nodes was consistent with the diagnosis of sarcoma (Fig 2A; HES, hematoxylin erythrosin saffron); cells expressed c-Kit (Fig 2B), CD30, CD25 (Fig 2C), tryptase, and high Ki-67 (Fig 2D). A skin biopsy confirmed infiltration by large and atypical mast cells that exhibited clear anisocytosis and anisonucleosis (Fig 2E); cells also expressed c-kit (Fig 2F), CD25 (Fig 2G), and CD30 (Fig 2H), which allowed for the diagnosis of MCS. The serum tryptase level was 274 ng/mL (normal, $<$ 15 ng/mL). The bone marrow aspiration immunophenotype revealed 0.01% of atypical mast cells (Fig 3). No *c-Kit* mutation was detected (Fig 4; SSC, side-scattered light). Treatment with dasatinib with corticosteroids was initiated to slow the progression of threatening vertebral lesions. After 1 month, no improvement was observed. Chemotherapy including high-dose of cytosine arabinoside and cyclophosphamide was started for two courses but was stopped because of disease extension to the sphenoidal sinus, which was confirmed with a biopsy. Last, cladribin was tried, but the disease progressed, and the patient died few days later.

Case Report 2

A 42-year-old man with a past history of unexplained splenomegaly presented with fever, asthenia, night sweats, and a fluctuant cutaneous rash. Voluminous splenomegaly was detected on clinical examination as well as dorsal induration in the left scapular area. The blood count showed decreased hemoglobinemia (10.4 g/dL); LDH were normal. A thoracoabdominal computed tomography scan revealed a mediastinal infiltrative mass, retroperitoneal lymphadenopathies, and splenomegaly (Fig 5; CT, computed tomography). An [^{18}F]fluorodeoxyglucose-TEP scan showed an increased uptake of mediastinal and retroperitoneal lymphadenopathy as well as a muscular dorsal lesion and diffuse bone marrow involvement with osteolytic lesions on computed tomography images. A biopsy of the muscular tumor (Fig 6A) and bone marrow (Fig 6B) revealed atypical large-sized CD30$^+$ cells, leading to an initial diagnosis of anaplastic lymphoma. Treatment with two lines of polychemotherapy was started, but an evaluation after four courses showed a partial response with a greater than 50% decrease of tumoral mass and decreased but persistent hypermetabolism on a [^{18}F]fluorodeoxyglucose-TEP scan. Second, MCS was suspected by a second pathologist because of the presence of c-Kit–positive, tryptase-positive, CD2$^-$, CD25$^-$, CD30$^+$, and CD52$^+$ cells on tumor and bone marrow biopsies (Figs 6C and 6D; Fig 7; Fig 8A). Serum tryptase was increased (200 ng/mL; normal, $<$ 13 ng/mL). *c-Kit* sequencing showed a mutation on exon 11 of c.1979T$>$Gp.Val560Gly (Fig 2F). Chemotherapy was stopped, and steroids were started as well as dasatinib, which resulted in a reduction of tumoral lesions and improvement of the general status. Unfortunately, after 6 weeks, sweats and a dorsal lesion reappeared, with ascitis and increased spleen enlargement, which led to the stopping of treatment with dasatinib. A splenectomy (spleen size, 30 $\times$ 15 $\times$ 12 cm) was performed and showed massive infiltration by atypical mast cells (Fig 8B). Ten days later, the patient died of hypovolemic shock and acute hepatic failure.

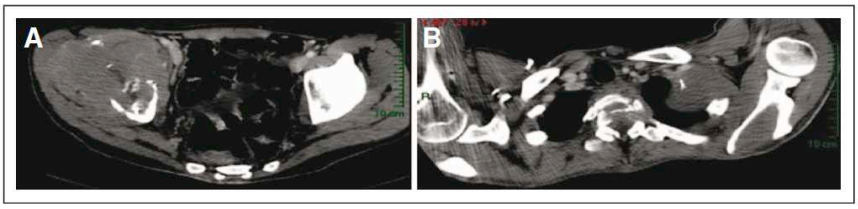

Fig 1.

Information downloaded from jco.ascopubs.org and provided by at INSERM on January 6, 2013 from 193.54.110.33
Copyright © 2012 American Society of Clinical Oncology. All rights reserved.
Copyright 2012 by American Society of Clinical Oncology

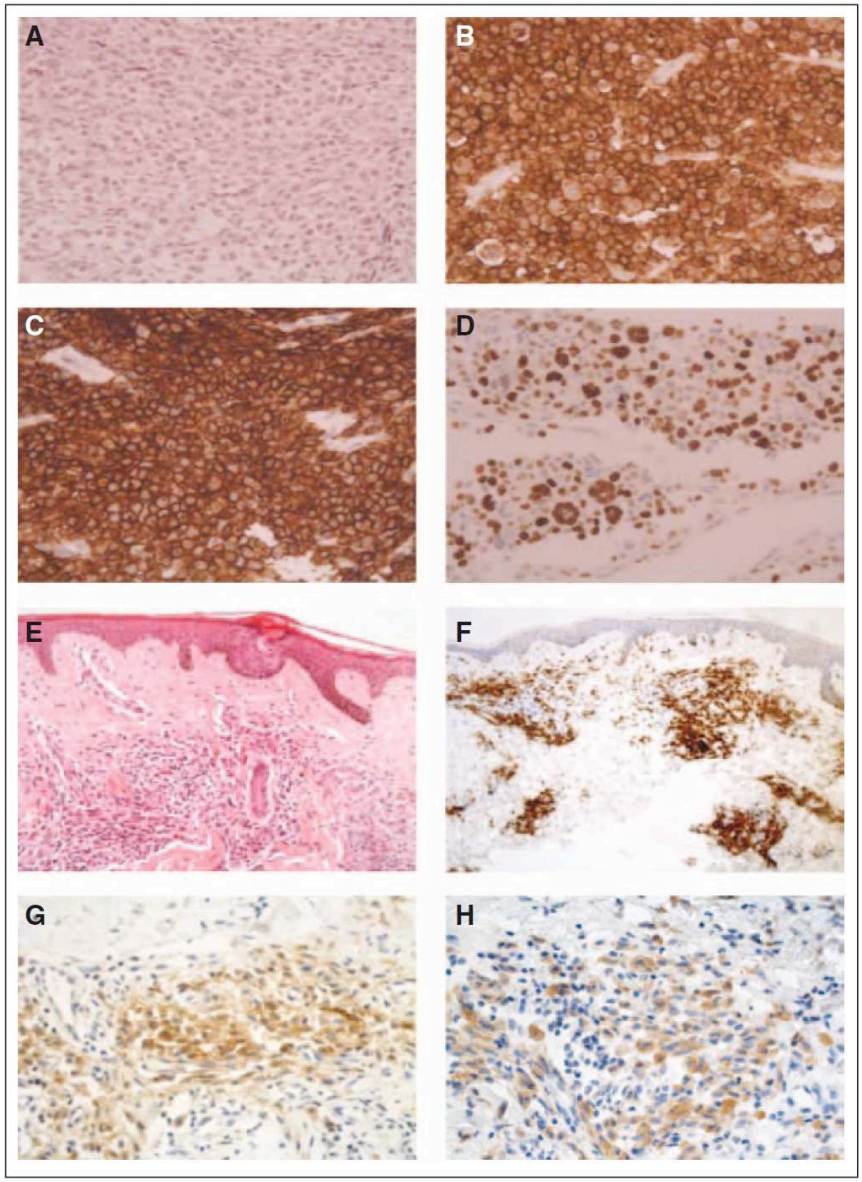

Fig 2.

Peripheral blood mononuclear cell isolation: immunophenotypic studies. Cells were prepared as previously described.[13] For flow cytometry, the labeled antibodies (CD45, CD2, CD25, CD9, CD117, CD52, and Ki-67) were used, and analysis was performed by using a FACSCanto II instrument (BD Biosciences; San Jose, CA). Data interpretation was performed according to reported recommendations.[14-16]

Histologic examination. Formalin-fixed paraffin-embedded tissue blocks of skin, bone lesions, spleen, and lymph node were cut in 4-mm sections. The sections were deparaffinized and rehydrated. Antibodies used were c-kit (clone CD117; DAKO, Carpinteria, CA), CD25 (clone 4C9; Novocastra, Peterborough, United Kingdom), Ki-67 (clone MiB1; DAKO) and CD30 (clone BerH2; DAKO). Immunoperoxidase labeling was performed by using an automatized technique (Menarini Diagnostics System, Firenze, Italy).

c-Kit *mutation screening and serum tryptase measurement.* Analysis were performed as previously described.[13]

Discussion

Clinical findings. The published reports of six MCSs (Table 1) suggested that MCS is a rare disease.[6-8,10-12,17] Our two cases represent

Information downloaded from jco.ascopubs.org and provided by at INSERM on January 6, 2013 from 193.54.110.33
Copyright © 2012 American Society of Clinical Oncology. All rights reserved.



Fig 3.

0.1% of systemic mast cell disorders followed at the French Mastocytosis Reference Center. MCS frequently occurs in adults (six of the eight cases), with a median age at diagnosis of 33 years (range, 4 to 74 years). For patient 1, sarcoma occurred during the course of a familial urticaria pigmentosa that evolved since childhood (the brother of the patient presented a CD30^{+} indolent cutaneous mastocytosis). For patient 2, sarcoma occurred after a long-lasting history (23 years) of asymptomatic and unexplained spleen enlargement. One other patient

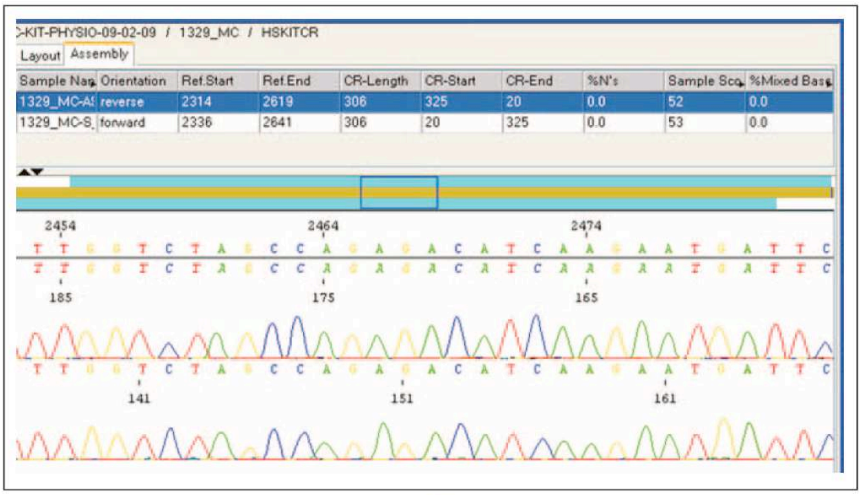

Fig 4.

© 2012 by American Society of Clinical Oncology

Information downloaded from jco.ascopubs.org and provided by at INSERM on January 6, 2013 from 193.54.110.33
Copyright © 2012 American Society of Clinical Oncology. All rights reserved.

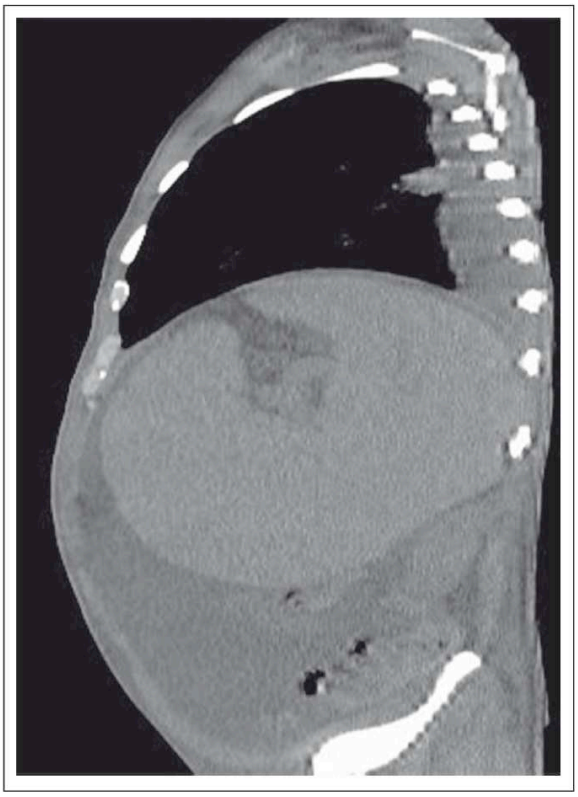

Fig 5.

had symptoms related to systemic mastocytosis before the onset of MCS[17]; the simultaneous occurrence of urticaria pigmentosa was also described (n = 2). The median time before diagnosis was 7 months (range, 0 to 36 months). Initial clinical presentations were heterogeneous of either an initially localized tumor (n = 4 [brain, bone, colon, and laryngeal]) with secondary dissemination or a disseminated sarcoma at diagnosis (n = 4).[6-8,10] Tumor localizations were diverse, with frequent bone damage (in 50% of described patients), but also may have affected various organs (eg, ear, nose, and throat, digestive tract, and heart) and hematopoietic tissue,[6-8,10,12,17] including compressive lymphadenopathies and may have progressed into mast cell leukemia. Four patients presented symptoms related to degranulation of mast cells (flushes and diarrhea). Case 1 was particular because of the occurrence of arterial thrombosis, without tumor mass compression. Arterial thrombosis is described in primitive myeloproliferative disorders that can be associated with systemic aggressive mastocytosis, but this was not the case.

Biologic and histologic findings. The median serum tryptase concentration was high at 243 μg/L (N < 15 ng/mL). Bone marrow involvement by abnormal mast cells can lead to pancytopenia. A histologic diagnosis of MCS is based on tumoral infiltration by dysmorphic mast cells. In our cases, large cells, sometimes containing dense granules that could be colored by the Giemsa stain, were observed. Immunochemistry staining of these cells showed their positivity for c-Kit, tryptase, and sometimes CD25 and CD2 (when available). The Ki-67 staining was variably positive among tested patients (n = 4; from 5% to 90%). CD30 was positive in our two patient cases; this is an important feature because the positivity of CD30 can lead to a wrong diagnosis of anaplastic large cells lymphoma. This finding is consistent with recent findings that showed that atypical mast cells express CD30.[16,18-21] The CD52 was positive on case 2. When performed in the literature, the *c-Kit* sequencing did not find any D816V mutation (n = 4 of 4). Our first patient also had a wild-type genotype, but interestingly, the second patient presented a mutation in exon 11 of *c-Kit*. Genotyping data are essential for the optimization of the therapeutic strategy when considering the use of a specific tyrosine kinase inhibitor.

Prognosis and treatment. MCS is an aggressive tumor that exhibits an always fatal evolution and a short median overall survival of 12 months despite various classic polychemotherapy associated or not with radiotherapy. Mast cell leukemia occurred in the course of MCS in one half of cases (n = 4).

In systemic, aggressive mast cell disorders, the treatment proposed is tyrosine kinase inhibitors or cladribin. In patient 1, tyrosine kinase inhibitor was tried because of their efficacy in aggressive mastocytosis without D816V mutation[22] and in canine MCS.[23] In case 2, a cyclophosphamide, adriamycin, vincristine, and prednisone–like regimen only partially reduced the tumor burden. In the reported cases, different types of chemotherapy were performed, with no response or a short-term response (< 6 months). Local radiotherapy was used in some cases, in association with chemotherapy, without a better response (n = 3). Kojima et al[8] reported the surgical resection of a colic lesion that allowed 2 years of remission, but the patient relapsed and died. Some treatments currently under investigation could be tried such as masitinib, PKC412, or the combination of various tyrosine kinase inhibitors and cladribine.[24-27] The unexpected expression of CD52 and/or CD30 could be tempting targets for monoclonal antibodies such as alemtuzumab or the newly developed monoclonal antibody-drug conjugate brentuximab vedotin (SNG-35),[28] respectively.

MCS is a rare disease with peculiar features that include CD30 expression and the lack of D816V *c-Kit* mutations. Therefore, we suggest looking for mastocytosis by using c-Kit and/or tryptase staining in the presence of $CD30^+$ aggressive neoplasms. MSC features are similar to canine MCS and could consist of a specific pathogenic subtype among mastocytosis. Interestingly, dogs with MCS present *c-Kit* mutations not located in the phosphotransferase domain as in MCS. Additional studies are needed to better delineate MCS and to know whether MCS represents a distinct subtype of mast cell neoplasms characterized by a poor prognostic and absence of *c-Kit* mutations. In view of the poor prognostic and absence of a response to standard chemotherapy, new therapeutic options including tyrosine kinase inhibitor and brentuximab need to be investigated.[28]

Sophie Georgin-Lavialle
Service de Médecine Interne, Hôpital Européen Georges Pompidou, Université Paris Descartes, Paris Sorbonne Cité, Assistance Publique-Hôpitaux de Paris, Paris, France

Information downloaded from jco.ascopubs.org and provided by at INSERM on January 6, 2013 from 193.54.110.33
Copyright © 2012 American Society of Clinical Oncology. All rights reserved.

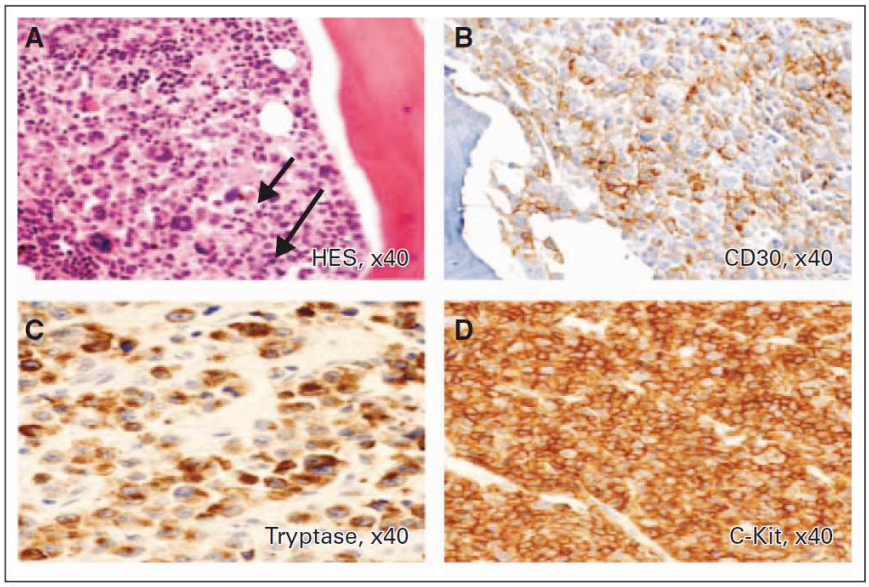

Fig 6.

Claire Aguilar
Service des Maladies Infectieuses et Tropicales, Université Paris Descartes, Paris Sorbonne Cité, Faculté de Médecine et AP-HP Necker-Enfants Malades, Paris, France

Romain Guieze
Service de Thérapie Cellulaire et d'Hématologie Clinique Adulte, Université d'Auvergne CHU Clermont-Ferrand Hôpital Estaing, Clermont-Ferrand, France

Ludovic Lhermitte
Laboratoire d'Hématologie Biologique, Université Paris Descartes, Paris Sorbonne Cité, Faculté de Médecine et AP-HP Necker-Enfants Malades, Paris, France

Julie Bruneau, Sylvie Fraitag, and Danielle Canioni
Laboratoire d'Anatomopathologie, Université Paris Descartes, Paris Sorbonne Cité, Faculté de Médecine et AP-HP Necker-Enfants Malades, Paris, France

Marie-Olivia Chandesris
Centre de Référence des Mastocytoses, Faculté de Médecine et AP-HP Necker-Enfants Malades, Paris, France

Felipe Suarez
Service d'Hématologie Adultes, Université Paris Descartes, Paris Sorbonne Cité, Faculté de Médecine et AP-HP Necker-Enfants Malades, Paris, France

Fig 7.

© 2012 by American Society of Clinical Oncology

Information downloaded from jco.ascopubs.org and provided by at INSERM on January 6, 2013 from 193.54.110.33
Copyright © 2012 American Society of Clinical Oncology. All rights reserved.

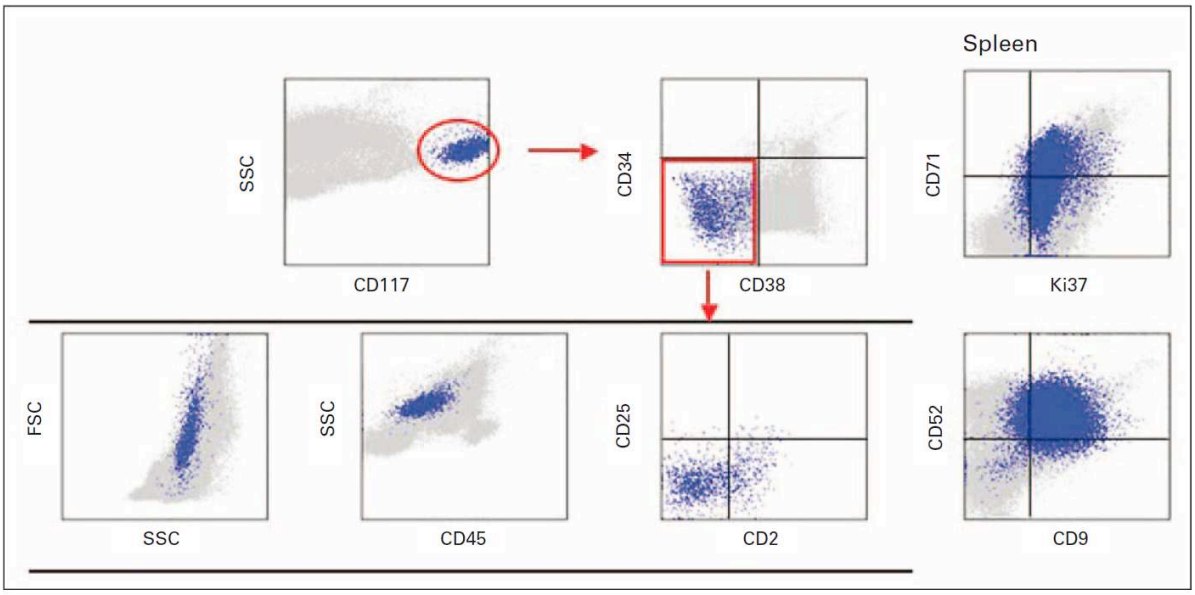

Fig 8.

Catherine Grandpeix-Guyodo and Gandhi Damaj
Centre de Référence des Mastocytoses, Faculté de Médecine et AP-HP Necker-Enfants Malades, Paris, France

Stéphane Barete
Centre de Référence des Mastocytoses, Faculté de Médecine et AP-HP, Paris, France

Achille Aouba
Service d'Hématologie Adultes, Université Paris Descartes, Paris Sorbonne Cité, Faculté de Médecine et AP-HP Necker-Enfants Malades, Paris, France

Charlotte Fite and Caroline Robert
Service de Dermatologie, Institut Gustave Roussy, Villejuif, France

Philippe Gaulard
APHP, Hôpital Henri-Mondor, Département de Pathologie; INSERM, Unité 955; Université Paris Est, Créteil, France

Olivier Lortholary
Service des Maladies Infectieuses et Tropicales, Université Paris Descartes, Paris Sorbonne Cité, Faculté de Médecine et AP-HP Necker-Enfants Malades, Paris, France

Olivier Tournilhac
Service de Thérapie Cellulaire et d'Hématologie Clinique Adulte, Université d'Auvergne, CHU Clermont-Ferrand Hôpital Estaing, Clermont-Ferrand, France

Patrice Dubreuil
INSERM UMR 891, Centre de Recherche en Cancérologie de Marseille, Laboratoire d'Hématopoïèse Moléculaire et Fonctionnelle, Marseille, France

Olivier Hermine
Service d'Hématologie Adultes, Université Paris Descartes, Paris Sorbonne Cité, Institut Imagine, Centre National de Reference des Mastoctoses, Faculté de Médecine et AP-HP Necker-Enfants Malades, Paris, France

ACKNOWLEDGMENT

We thank Nicole Brousse, MD, Fanny Lanternier, MD, and Christine Bodemer, MD, PhD, for their advice. S.G.-L. is supported by the Centre National Pour la Recherche Scientifique and Assistance Publique-Hopitaux de Paris. This work was partially financed by the Association Française Pour la Recherche sur le Mastocyte et la Mastocytose), INSERM, la Ligue Nationale Contre le Cancer (Equipe Labellisée; P.D.), the Agence Nationale pour la Recherche, Grant Maladies Rares (P.D. and O.H.), the Institut National du Cancer (P.D. and O.H.), and the Cancéropole. S.G.-L. and C.A. contributed equally to the work, and P.D. and O.H. codirected the work.

AUTHORS' DISCLOSURES OF POTENTIAL CONFLICTS OF INTEREST

Although all authors completed the disclosure declaration, the following author(s) and/or an author's immediate family member(s) indicated a financial or other interest that is relevant to the subject matter under consideration in this article. Certain relationships marked with a "U" are those for which no compensation was received; those relationships marked with a "C" were compensated. For a detailed description of the disclosure categories, or for more information about ASCO's conflict of interest policy, please refer to the Author Disclosure Declaration and the Disclosures of Potential Conflicts of Interest section in Information for Contributors.
Employment or Leadership Position: None **Consultant or Advisory Role:** Patrice Dubreuil, AB Science (C) **Stock Ownership:** Patrice Dubreuil, AB Science **Honoraria:** Olivier Tournilhac, Mundipharma, GlaxoSmithKline **Research Funding:** None **Expert Testimony:** None **Other Remuneration:** None

REFERENCES

1. Horny HP, Parwaresch MR, Lennert K: Bone marrow findings in systemic mastocytosis. Hum Pathol 16:808-814, 1985
2. Lennert K, Parwaresch MR: Mast cells and mast cell neoplasia: A review. Histopathology 3:349-365, 1979
3. Metcalfe DD: Classification and diagnosis of mastocytosis: Current status. J Invest Dermatol 96:2S-4S; discussion 4S, 60S-65S, 1991 (3 suppl)
4. Valent P: Biology, classification and treatment of human mastocytosis. Wien Klin Wochenschr 108:385-397, 1996
5. Valent P, Horny HP, Escribano L, et al: Diagnostic criteria and classification of mastocytosis: A consensus proposal. Leuk Res 25:603-625, 2001
6. Guenther PP, Huebner A, Sobottka SB, et al: Temporary response of localized intracranial mast cell sarcoma to combination chemotherapy. J Pediatr Hematol Oncol 23:134-138, 2001

Information downloaded from jco.ascopubs.org and provided by at INSERM on January 6, 2013 from 193.54.110.33
Copyright © 2012 American Society of Clinical Oncology. All rights reserved.

Table 1. Main Features of Mast Cell Sarcoma on the Basis of a Literature Review (N = 6) and Two Personal Cases

Case No. and Reference	Patient Age (years)	Patient Sex	Biological Findings	Tumor Localization	Histology and Staining of Tumoral Cells	Result of c-*Kit* Sequencing	Initial Treatment	Outcome
1[7]	71	F	Hb, 14 g/dL	Subglottic mass	Sarcoma-like cells	NA	Surgery	Relapse 6 months later with cutaneous nodules and axillar adenopathies: radiotherapy, chemotherapy (bleomycin)
			WBC, 11,200/mL including 90% atypical mast cells					Relapse and death 5 months after
			Platelets, 30,500/μL					
			Tryptase, NA					
2[12]	63	M	NA	Retroperitoneal and testis associated to atrial tumor	Tumoral CD45$^+$, CD117$^+$, CD30$^-$ cells	NA	None	Death 5 weeks after diagnosis of tumor; diagnosis of mastocytosis on autopsy
3[8]	32	M	NA	Colon	CD45$^+$, CD68$^+$, tryptase-positive, CD30$^-$ cells	NA	Surgery: complete colectomy	Relapse 2 years after surgery with multiple tumoral lesions
								Rapid death despite intensive chemotherapy and radiotherapy
4[6,11]	8	F	Hb, 9.6 g/dL	Temporoparietal with dural extension	Tryptase-positive, CD45$^+$, CD117$^+$, CD68$^+$, CD2$^-$, CD34$^-$ cells; Ki-67 40%	Absence of D816V mutation	Subtotal surgical resection	Partial regression; progression of the disease and death 13 months after diagnosis
			WBC, 12,100/μL				Radiotherapy, 30 Gy, and interferon: progression	
			Platelets, 301,000/μL				Polychemotherapy	
			Tryptase < 1 ng/mL					
5[10]	4	M	Normal blood cell count	Right femur	Sarcoma-like cells tryptase-positive, CD68$^+$ CD45$^+$, CD117$^+$	NA	Polychemotherapy	Death 18 months after diagnosis
			Tryptase elevated					
6[17]	34	F	Hb, 11.3 g/dL	Right femur and other osteolytic lesions; bone marrow involvement	Sarcoma like cells CD2$^+$, CD25$^+$, CD45$^+$, CD68$^+$, Ki-67 5% CD117$^+$	Absence of D816V mutation	Interferon alfa and prednisone: progression	NA
			WBC, 7,210/mL				Leustatine: progression into mast cell leukemia	
			Platelets, 486,000/mL				Polychemotherapy with high-dose aracytin	
			Tryptase, 256 ng/mL					
7, our case 1	25	M	Hb, 12.9 g/dL	Bones: vertebra, sacrum and hip bone, ribs, paravertebral thoracic tumor, inguinal mass	Sarcoma like-cells CD117$^+$, CD2$^-$, CD25$^+$, CD30$^+$	c-kit wild type	Corticosteroids plus dasatinib	Death 6 months after diagnosis
			WBC, 5,900/μL				Chemotherapy, high-dose cyclophosphamide and cytosine arabinoside	
			Platelets, 463,000/μL				Cladribine	
			Tryptase, 274 ng/mL					
8, our case 2	42	M	Hb, 10.4 g/dL	Splenomegaly	CD117$^+$, tryptase-positive, CD2$^-$, CD25$^-$, CD30$^+$, CD52$^+$ cells	No D816V mutation was detected, but another was found on exon 11: c.1979T>Gp. Val560Gly	CHOP	Death 13 months after diagnosis
			WBC, 3,900/μL	Adenopathy, mediastinal, retroperitoneal			DHAX	
			Tryptase, 200 ng/mL	Lytic bone lesions				

Abbreviations: CHOP, cyclophosphamide, adriamycin, vincristine, and prednisone; DHAX, dexamethasone, high-dose cytosine arabinoside, and oxaliplatine; Hb, hemoglobin; NA, not available.

© 2012 by American Society of Clinical Oncology

Information downloaded from jco.ascopubs.org and provided by at INSERM on January 6, 2013 from 193.54.110.33
Copyright © 2012 American Society of Clinical Oncology. All rights reserved.

7. Horny HP, Parwaresch MR, Kaiserling E, et al: Mast cell sarcoma of the larynx. J Clin Pathol 39:596-602, 1986

8. Kojima M, Nakamura S, Itoh H, et al: Mast cell sarcoma with tissue eosinophilia arising in the ascending colon. Mod Pathol 12:739-743, 1999

9. Parwaresch MR, Horny HP, Lennert K: Tissue mast cells in health and disease. Pathol Res Pract 179:439-461, 1985

10. Brcić L, Vuletić LB, Stepan J, et al: Mast-cell sarcoma of the tibia. J Clin Pathol 60:424-425, 2007

11. Chott A, Guenther P, Huebner A, et al: Morphologic and immunophenotypic properties of neoplastic cells in a case of mast cell sarcoma. Am J Surg Pathol 27:1013-1019, 2003

12. Sotlar K, Horny HP, Lebherz J, et al: Association of bone marrow mastocytosis with extremely immature extramedullary mast cell sarcoma (in German). Pathologe 18:252-256, 1997

13. Georgin-Lavialle S, Lhermitte L, Baude C, et al: Blood CD34-c-Kit+ cell rate correlates with aggressive forms of systemic mastocytosis and behaves like a mast cell precursor. Blood 118:5246-5249, 2011

14. Escribano L, Diaz-Agustin B, Lopez A, et al: Immunophenotypic analysis of mast cells in mastocytosis: When and how to do it. Proposals of the Spanish Network on Mastocytosis (REMA). Cytometry B Clin Cytom 58:1-8, 2004

15. Orfao A, Escribano L, Villarrubia J, et al: Flow cytometric analysis of mast cells from normal and pathological human bone marrow samples: Identification and enumeration. Am J Pathol 149:1493-1499, 1996

16. Sánchez-Muñoz L, Teodósio C, Morgado JM, et al: Immunophenotypic characterization of bone marrow mast cells in mastocytosis and other mast cell disorders. Methods Cell Biol 103:333-359, 2011

17. Krauth MT, Födinger M, Rebuzzi L, et al: Aggressive systemic mastocytosis with sarcoma-like growth in the skeleton, leukemic progression, and partial loss of mast cell differentiation antigens. Haematologica 92:e126-e129, 2007

18. Horny HP, Sotlar K, Valent P: Differential diagnoses of systemic mastocytosis in routinely processed bone marrow biopsy specimens: A review. Pathobiology 77:169-180, 2010

19. Maric I, Calvo KR: Mastocytosis: The new differential diagnosis of CD30-positive neoplasms. Leuk Lymphoma 52:732-733, 2011

20. Sotlar K, Cerny-Reiterer S, Petat-Dutter K, et al: Aberrant expression of CD30 in neoplastic mast cells in high-grade mastocytosis. Mod Pathol 24:585-595, 2011

21. Valent P, Sotlar K, Horny HP: Aberrant expression of CD30 in aggressive systemic mastocytosis and mast cell leukemia: A differential diagnosis to consider in aggressive hematopoietic CD30-positive neoplasms. Leuk Lymphoma 52:740-744, 2011

22. Ustun C, DeRemer DL, Akin C: Tyrosine kinase inhibitors in the treatment of systemic mastocytosis. Leuk Res 35:1143-1152, 2011

23. Hahn KA, Ogilvie G, Rusk T, et al: Masitinib is safe and effective for the treatment of canine mast cell tumors. J Vet Intern Med 22:1301-1309, 2008

24. Aichberger KJ, Sperr WR, Gleixner KV, et al: Treatment responses to cladribine and dasatinib in rapidly progressing aggressive mastocytosis. Eur J Clin Invest 38:869-873, 2008

25. Anastassiadis T, Deacon SW, Devarajan K, et al: Comprehensive assay of kinase catalytic activity reveals features of kinase inhibitor selectivity. Nat Biotechnol 29:1039-1045, 2011

26. Böhm A, Sonneck K, Gleixner KV, et al: In vitro and in vivo growth-inhibitory effects of cladribine on neoplastic mast cells exhibiting the imatinib-resistant KIT mutation D816V. Exp Hematol 38:744-755, 2010

27. Gleixner KV, Mayerhofer M, Cerny-Reiterer S, et al: KIT-D816V-independent oncogenic signaling in neoplastic cells in systemic mastocytosis: Role of Lyn and Btk activation and disruption by dasatinib and bosutinib. Blood 118:1885-1898, 2011

28. Younes A, Bartlett NL, Leonard JP, et al: Brentuximab vedotin (SGN-35) for relapsed CD30-positive lymphomas. N Engl J Med 363:1812-1821, 2010

DOI: 10.1200/JCO.2012.41.9549; published online ahead of print at www.jco.org on November 5, 2012

 © 2012 by American Society of Clinical Oncology

Information downloaded from jco.ascopubs.org and provided by at INSERM on January 6, 2013 from 193.54.110.33
Copyright © 2012 American Society of Clinical Oncology. All rights reserved.

Journal of European Academy of Dermatology Venereology

Absence of circulating mast cell precursors in pediatric mastocytosis: could it reflect a different pathophysiology between adults and children with mastocytosis?

Journal:	*Journal of the European Academy of Dermatology and Venereology*
Manuscript ID:	JEADV-2013-0119
Manuscript Type:	Short Report
Keywords:	mastocytosis, c-Kit, peripheral mast cell precursor, cutaneous mastocytosis, pediatric mastocytosis

SCHOLARONE™
Manuscripts
For Review

Title:

Absence of circulating mast cell precursors in pediatric mastocytosis: could it reflect a different pathophysiology between adults and children with mastocytosis?

Running head: Mast cell precursor absence in pediatric mastocytosis.

Manuscript word count: 1027

1 table, 1 figure

Authors:

S. Georgin-Lavialle[1,2]*, L. Le Saché-de Peufeilhoux[3,*], L. Martin[4], E. Soucie[5], J. Bruneau[6], S. Barete[1,2], P. Dubreuil[2,5], C. Bodemer[2,3], O. Hermine[1,2,7°], L. Lhermitte[1,8°],

Affiliations:

[1] CNRS UMR 8147, Hôpital Necker-Enfants malades, 149 Rue des Sèvres, 75743 Paris Cedex 15, France

[2] Centre de Référence des Mastocytoses, Faculté de Médecine et AP-HP Necker-Enfants Malades, 156 Rue deVaugirard, 75743 Paris Cedex 15, France

[3] Service de Dermatologie, Université Paris Descartes, Paris Sorbonne Cité, Faculté de Médecine et AP-HP Necker-Enfants Malades

[4] Service de dermatologie, Université UNAM, hôpital d'Angers, Angers, France

[5] Inserm, U1068, CRCM,[Signaling, Hematopoiesis and Mechanism of Oncogenesis]; Institut Paoli-Calmettes, Marseille; Aix-Marseille Univ; CNRS, UMR7258,CRCM, Marseille, F-13009, France

[6] Laboratoire d'anatomopathologie, Université Paris Descartes, Paris Sorbonne Cité, Faculté de Médecine et AP-HP Necker-Enfants Malades

[7] Service d'Hématologie Adultes, Université Paris Descartes, Paris Sorbonne Cité, Faculté de Médecine et AP-HP Necker-Enfants Malades

[8] Laboratoire d'hématologie Biologique et UMR CNRS 8147, Université Paris Descartes, Paris

For Peer Review

Sorbonne Cité, Faculté de Médecine et AP-HP Necker-Enfants Malades, 161 Rue des Sèvres, 75743 Paris Cedex 15, France

*These authors corresponded equally to the work.

° Both authors co-directed this work.

Corresponding authors:

Pr. Olivier Hermine, CNRS UMR 8147, Hôpital Necker, Université Paris Descartes, 161 rue de Sèvres, 75743 Paris Cedex 15, France; Tel: +33 144 495 386; Fax: +33 144 495 280;

e-mail: ohermine@gmail.com

Funding sources:

Sophie Georgin-Lavialle is a recipient of a grant from SNFMI-Genzyme-maladies rares and Centre National de la Recherche Scientifique (CNRS) and Assistance Publique Hôpitaux de Paris (AP-HP).

Conflict of interest:

The authors declare no conflict of interest.

For Peer Review

Introduction

Mastocytosis is a rare heterogeneous disease characterized by mast cell accumulation involving one or more organs (1,2). Most children with mastocytosis present with cutaneous mastocytosis and limited skin infiltration, maculopapular cutaneous mastocytosis being more frequent than diffuse cutaneous mastocytosis (3,4). In contrast to adult mastocytosis, the course of paediatric mastocytosis is usually benign and transient (5).

Adult mastocytosis is usually associated with exon 17 *c-Kit* mutations, the most frequent being the D816V mutation. This mutation is also identified in children, but at a much lower frequency: only 36% in a study of 50 children (6). In this same study it was reported that children harbored wild type *c-Kit* or *c-Kit* mutations outside exon 17 in 58% of cases (exon 8, 9 and 11). However, since phenotype-genotype correlations were not found, it remains unclear whether spontaneous resolution of this disease as seen in children can be associated with particular *c-Kit* mutations.

We have previously described a circulating c-Kit^{+}CD34^{-} mast cell precursor in adult mastocytosis using flow cytometry (7). Here we address whether such a precursor exists in paediatric mastocytosis. If such a mast cell precursor exists among children with mastocytosis, detection of this precursor in blood as a follow-up test could provide an important alternative to bone marrow aspiration, which is rarely done in children with mastocytosis.

Materials and Methods

Ten children (5 boys/5girls) with a median age of 8 months, ranging from 4 to 72 months, were prospectively recruited for this study (table 1). All of the children fulfilled cutaneous mastocytosis WHO criteria diagnosis (1). The institutional review board at The Necker Hospital approved the study in conformity with the Helsinki Declaration and written informed consent was obtained from the children's parents.

Two milliliters of peripheral blood were taken in order to practice both flow cytometry and tryptase analysis. Total blood samples were screened for mast cell using a multicolor combination including CD45 (clone HI30), CD34 (clone 8G12), CD38 (clone HIT2), CD117 (clone 104D2D1), CD9 (clone MEM-61), CD19 (SJ25C1), CD2 (clone S5.2), and CD25 (clone M-A251) monoclonal antibodies, to identify circulating mast cell precursors and mature mast cells based on previous works (8–10). A minimum of 100 000 nucleated events was acquired, and a minimal cluster of 10 homogeneous events was required for population identification and subsequent quantification to reach a sensitivity of detection of 10^{E-4}.

Total serum tryptase was measured using fluorescent enzyme-linked immunoassay (Unicap;

For Peer Review

Pharmacia) (11). The detection limit of this assay is 1 ng/mL, and in healthy controls, serum tryptase levels range between <1 and 15 ng/mL, with a median of ~ 5 ng/Ml (12). D816V *c-Kit* mutation was determined as previously described (6,7).

Results

All features of the children are summarized in Table 1. Children presented various forms of cutaneous mastocytosis: maculopapular (n=7) or diffuse cutaneous mastocytosis (n=3). Diffuse forms were all congenital. There was no familial cutaneous mastocytosis history among the ten children. Several patients presented mast cell activation symptoms such as itching (n=9), flushing (n=6) or blistering (n=5). Mast cell activation syndrome was suspected in 6 patients: gastro-intestinal symptoms were the most frequent extracutaneous manifestations (n=4) with abdominal cramping, nausea, vomiting, diarrhea or gastro-oesophageal reflux disease; asthma was then reported (n=3), pump strokes were also mentioned (n=2) and neuropsychological component type anxiety was present in one child. Some children presented food or drug allergy (n=6) including anaphylactic shock (n=1).

Median serum tryptase rate was 13, 1 mg/L [3, 3- 66]; *c-Kit* sequencing was performed among 3 patients and showed: Val419Asp (n=1), wild type (n=1) and D816V (n=1).

Among this pediatric population with cutaneous mastocytosis, we did not detect a circulating mast cell precursor in the blood of any case (Figure 1).

Discussion

Among this pediatric population with cutaneous mastocytosis, we did not detect any circulating mast cell precursors in the blood. These findings are similar to the findings in adult patients with cutaneous mastocytosis. Since we have previously shown that mast cell precursors are detectable in adult patients with systemic mastocytosis and that their rates were higher among patients with aggressive than indolent forms of systemic mastocytosis (7), this suggests that isolated cutaneous mastocytosis can be characterized by the presence of mast cells in the skin that do not circulate, and further, that the pathophysiology cutaneous mastocytosis and systemic mastocytosis is different.

We hypothesize that in systemic mastocytosis, mast cells originate in bone marrow, circulate through blood vessels and colonize various tissues such as the skin, digestive tract, liver and lymph nodes; whereas in cutaneous mastocytosis, after leaving bone marrow, mast cells can proliferate or survive only in the skin and cannot circulate in the blood. This hypothesis is supported by two previous studies among children with cutaneous mastocytosis: a study of 17

For Peer Review

osteomedullar biopsies showed no pathological mast cell infiltrates (13) and study of 41 bone marrow aspirations identified increased mast cell numbers only in one child with a benign form of cutaneous mastocytosis and without extracutaneous involvement (14). An alternative hypothesis could be that in children mastocytosis, pediatric-specific *c-Kit* mutations, which differ from adult mutations (6), could determine the almost exclusive cutaneous mast cell homing, thus leading to isolated cutaneous mast cell localization.

It has recently been reported that serum tryptase levels correlate with the extent of skin involvement and the clinical severity of the disease at presentation in pediatric mastocytosis (15). Serum tryptase does not, however, appear to be linked to the presence of mast cell precursors but rather to reflect the total mast cell burden. Serum tryptase levels might also be elevated in case of massive cutaneous infiltrations since tryptase is secreted by cutaneous mast cells.

In conclusion, we do not detect circulating mast cell precursors among children with cutaneous mastocytosis. Although our study was performed on a small cohort of children, these results contrast with systemic mastocytosis. The clinical symptoms observed among children with cutaneous mastocytosis could result from local proliferation and activation of mast cells in the skin rather than continuous accumulation of mast cells originating from a marrow and circulating precursor as seen in adult mastocytosis. This phenomenon could then be a specific feature of pediatric mastocytosis. In the future, further investigations could be performed in large-scale populations to confirm these results.

For Peer Review

Acknowledgements:

We wish to thank Dr Sylvie Fraitag, Dr Catherine Grandpeix-Guyodo, Dr Gandhi Damaj, Pr Vahid Asnafi, and Dr Houcine Bougherara for their advices and technical help.

References

1. Swerdlow SH CE, Harris NL, et al. WHO Classification of Tumours of Haematopoietic and Lymphoid Tissues. Lyon, France; 2008.
2. Pardanani A. Systemic mastocytosis in adults: 2012 Update on diagnosis, risk stratification, and management. Am. J. Hematol 2012;87:401–11.
3. Hartmann K, Metcalfe DD. Pediatric mastocytosis. Hematol. Oncol. Clin. North Am 2000;14:625–40.

4. Lange M, Niedoszytko M, Renke J et al. Clinical aspects of paediatric mastocytosis: a review of 101 cases. J Eur Acad Dermatol Venereol 2013;27:97-102.

5. Ben-Amitai D, Metzker A, Cohen HA. Pediatric cutaneous mastocytosis: a review of 180 patients. Isr. Med. Assoc. J 2005;7:320–2.

6. Bodemer C, Hermine O, Palmérini F et al. Pediatric mastocytosis is a clonal disease associated with D816V and other activating c-KIT mutations. J. Invest. Dermatol 2010;130:804–15.

7. Georgin-Lavialle S, Lhermitte L, Baude C et al. Blood CD34-c-Kit+ cell rate correlates with aggressive forms of systemic mastocytosis and behaves like a mast cell precursor. Blood 2011;118:5246–9.

8. Escribano L, Díaz-Agustín B, Bellas C et al. Utility of flow cytometric analysis of mast cells in the diagnosis and classification of adult mastocytosis. Leuk. Res 2001;25:563–70.

9. Escribano L, Diaz-Agustin B, López A et al. Immunophenotypic analysis of mast cells in mastocytosis: When and how to do it. Proposals of the Spanish Network on Mastocytosis (REMA). Cytometry B Clin Cytom 2004;58:1–8.

10. Orfao A, Escribano L, Villarrubia J et al. Flow cytometric analysis of mast cells from normal and pathological human bone marrow samples: identification and enumeration. Am. J. Pathol 1996;149:1493–9.

11. Schwartz LB, Bradford TR, Rouse C et al. Development of a new, more sensitive immunoassay for human tryptase: use in systemic anaphylaxis. J. Clin. Immunol 1994;14:190–204.

12. Sperr WR, Jordan JH, Baghestanian M et al. Expression of mast cell tryptase by myeloblasts in a group of patients with acute myeloid leukemia. Blood 2001;98:2200–9.

13. Kettelhut BV, Parker RI, Travis WD, Metcalfe DD. Hematopathology of the bone marrow in pediatric cutaneous mastocytosis. A study of 17 patients. Am. J. Clin. Pathol 1989;91:558–62.

14. Azaña JM, Torrelo A, Mediero IG, Zambrano A. Urticaria pigmentosa: a review of 67 pediatric cases. Pediatr Dermatol 1994;11:102–6.

15. Alvarez-Twose I, Vañó-Galván S, Sánchez-Muñoz L et al. Increased serum baseline tryptase levels and extensive skin involvement are predictors for the severity of mast cell activation episodes in children with mastocytosis. Allergy 2012;67:813–21.

For Peer Review

Table 1: Main features of the children with mastocytosis.

Abbreviations**:** F: female, M: male, w: week, m: month, B: birth, DCM: diffuse cutaneous mastocytosis, MPCM: maculopapular cutaneous mastocytosis, ND: not done, WT: wild type

For Peer Review

Figure 1:

Upper panel: clinical aspects of cutaneous mastocytosis (A line): left: A child with maculopapular cutaneous mastocytosis: large red brown disseminated maculo-papules and plaques/ middle: a child with diffuse cutaneous mastocytosis: diffuse skin infiltration and bullae/ right: an adult with urticaria pigmentosa: little red brown disseminated macules.

Middle panel: histological aspects of cutaneous mastocytosis (HES x 25) (B line): left: mast cell infiltration around blood vessels with epidermal pigmentation/ middle: dense mast cell infiltration throughout the entire dermis/ right: mast cell infiltration around blood vessels with vascular dilatation.

Lower panel: bivariate plots displaying flow cytometric data obtained from fresh peripheral blood samples (C line): MC precursor previously identified as CD34-CD117+ circulating cells as illustrated in adult case (circle) are absent in pediatric cases.

For Peer Review

Pt no.	Sex	Age at onset	Age at monitoring	Cutaneous mastocytosis type	Itching (I), Blistering(B), Flushing (F)	Gastro intestinal symptoms	Bone involvment	Respiratory symptoms	Neuro-psychological	Allergy	Anaphylactic shock	Other(s)	Tryptase (µg/L)	c-Kit mutation (skin)
1	F	B	13 m	DCM	I, F	no	no	no	no	no	no	-	66	val419asp
2	F	2 m	9 m	MPCM	I	Gastro-eosophageal reflux disease	no	no	no	yes	no	-	8, 9	ND
3	F	B	41 m	MPCM	I	no	no	no	no	no	no	-	3,3	WT
4	M	B	31 m	MPCM	I	no	no	no	no	no	no	-	4,4	ND
5	F	2 m	7 m	MPCM	B, F	Diarrhea, Gastro-eosophageal reflux disease	no	Recurrent bronchitis	no	yes	no	Pump strokes	17,3	ND
6	F	12 m	24 m	MPCM	I, B	no	no	no	no	no	no	-	ND	ND
7	M	B	4 m	DCM	I, B, F	no	no	no	no	yes	no	-	9,6	ND
8	M	1 w	18 m	MPCM	I, B, F	Nausea, Vomiting	no	no	no	yes	no	-	1,8	ND
9	M	4 m	75 m	MPCM	I, F	Abdominal cramping	Bone densitometry: lower limit	Infant asthma	yes	yes	no	Muscle cramps, pump strokes with skin palor, weakness with unconscious-ness	5,1	D816V
10	M	B	6 m	DCM	I, B, F	no	no	Infant asthma	no	yes	yes	-	4	ND

Peer Review

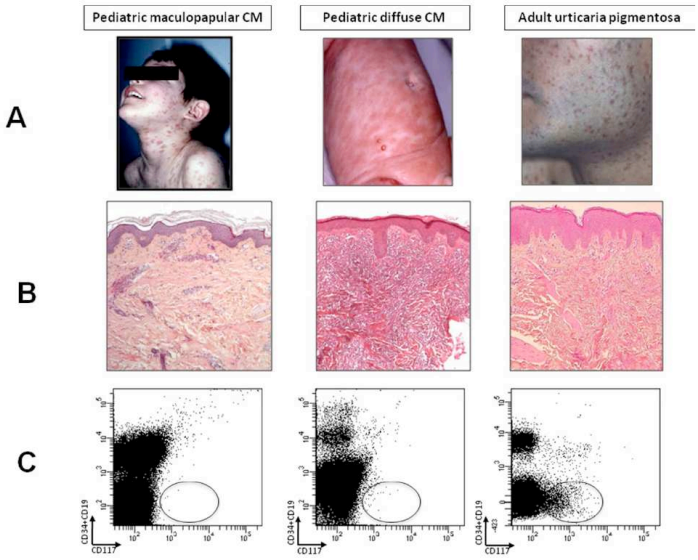

Upper panel: clinical aspects of cutaneous mastocytosis (A line): left: A child with maculopapular cutaneous mastocytosis: large red brown disseminated maculo-papules and plaques/ middle: a child with diffuse cutaneous mastocytosis: diffuse skin infiltration and bullae/ right: an adult with urticaria pigmentosa: little red brown disseminated macules.

Middle panel: histological aspects of cutaneous mastocytosis (HES x 25) (B line): left: mast cell infiltration around blood vessels with epidermal pigmentation/ middle: dense mast cell infiltration throughout the entire dermis/ right: mast cell infiltration around blood vessels with vascular dilatation.

Lower panel: bivariate plots displaying flow cytometric data obtained from fresh peripheral blood samples (C line): MC precursor previously identified as CD34-CD117+ circulating cells as illustrated in adult case (circle) are absent in pediatric cases.

254x190mm (96 x 96 DPI)