

## Chapitre 2 : La problématique

### 1. Les risques cliniques

Au cours de cette thèse, nous nous sommes placés dans le cadre des exophtalmies dysthyroïdiennes, c'est-à-dire dans le cas des orbitopathies directement engendrées par des problèmes endocriniens. Plus précisément, nous nous sommes intéressés aux cas où cette maladie produit une exophtalmie nécessitant un traitement chirurgical de type décompression orbitaire. Pour mémoire, dans le cas de cette pathologie, l'exophtalmie est due à un dysfonctionnement thyroïdien qui conduit à l'augmentation du volume de certains tissus intra-orbitaires entraînant la protrusion du globe oculaire.

La décompression orbitaire est une technique visant à augmenter le volume de la cavité orbitaire pour lui permettre de contenir les tissus intra-orbitaires. Elle est nécessaire dans deux cas :

- soit lorsque l'orbitopathie est maligne et, dans ce cas, une décompression est nécessaire en urgence pour éviter toutes complications graves, en particulier au niveau de la vision du patient,
- soit lorsque l'orbitopathie est modérée ou sévère et, dans ce cas, nous supposons que les moyens médicaux (corticothérapie) et/ou physiques (radiothérapie) ont déjà été mis en œuvre, que l'exophtalmie subsiste et donc qu'une décompression est aussi nécessaire que ce soit d'un point de vue esthétique ou fonctionnel.

Nous avons vu dans le chapitre précédent que plusieurs techniques existent pour effectuer une décompression orbitaire. Frank Boutault, le chirurgien avec qui nous travaillons à l'hôpital Purpan de Toulouse, pratique une technique mixte utilisée par la majorité des cliniciens actuellement pour la réduction de la plupart des exophtalmies. Il s'agit de l'approche combinant la décompression des parois médiale et inférieure par voie trans-palpébrale, complétée par une légère lipectomie de la loge inféro-latérale (voir le chapitre précédent pour une description détaillée de cette technique et l'Annexe D pour ses alternatives). De plus, la décompression orbitaire est optimisée par le fait que le chirurgien appuie sur le globe de façon à le faire reculer en obligeant les tissus intra-orbitaires à faire une hernie plus importante au niveau des ostéotomies pratiquées dans les parois osseuses. C'est donc sur cette technique que nous avons travaillé au cours de cette thèse.

Les avantages de cette approche sont : une réduction conséquente de l'exophtalmie, en moyenne 4 mm, puisqu'elle agit sur deux parois ; une légère cicatrice cutanée le long des cils de la paupière inférieure ; une intervention assez courte (environ 1h30) et un accès relativement facile à la graisse inféro-latérale.

Bien que cette technique soit la moins dangereuse pour le patient et une des plus efficaces en terme de recul du globe, les risques existent, en particulier à cause d'une visibilité réduite (Figure 2.1) des deux parois décompressées pendant l'opération et d'une accessibilité limitée à cause de la taille de l'incision pratiquée au cours de la voie d'abord trans-palpébrale. Les complications de cette chirurgie peuvent être une anesthésie, parfois définitive, de la joue et/ou de la lèvre correspondant à une lésion du nerf infra-orbitaire, et rarement des perturbations de la motilité oculaire. D'autres complications moins fréquentes peuvent apparaître et ont été décrites dans le chapitre précédent. Le risque majeur de cette technique

est bien évidemment une lésion du nerf optique, mais le fait d'intervenir sur l'avant de la paroi inférieure permet d'éviter d'atteindre la vue du patient. Néanmoins, pour les exophtalmies prononcées, il est nécessaire de décompresser la paroi inférieure très en arrière (Figure 2.2) pour permettre un recul suffisant du globe dans la cavité oculaire. Dans ce genre d'intervention, les risques pour le système oculomoteur et pour le nerf optique sont accrus.

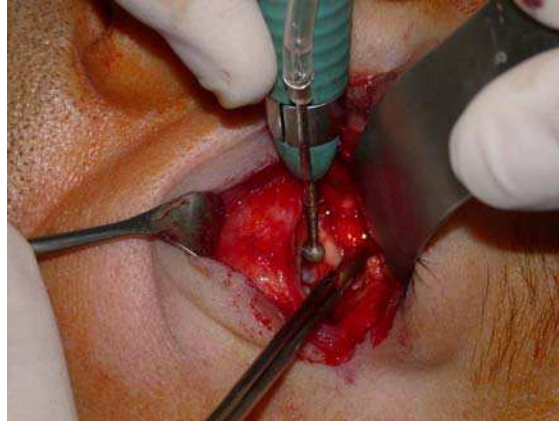


Figure 2.1 – Décompression de la paroi inférieure par l'abord trans-palpébral. Pour cette paroi, la visibilité nécessaire à l'utilisation de la fraise est encore suffisante près du rebord orbitaire, mais elle est moins évidente dans le fond de la cavité orbitaire et pour la paroi médiale.

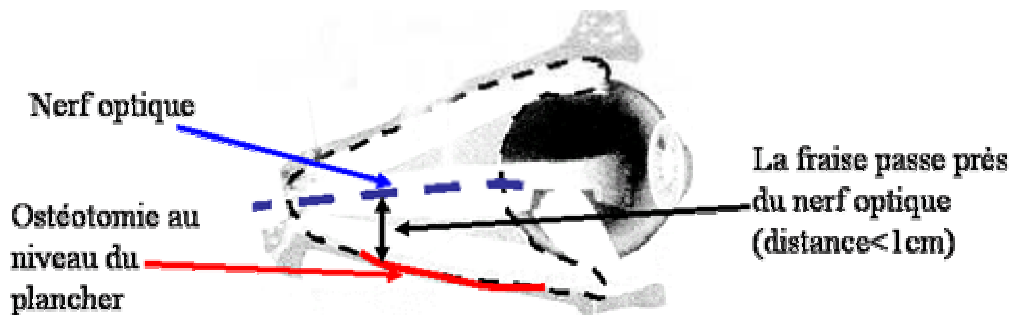


Figure 2.2 – Lors de la décompression de la paroi inférieure (i.e. le plancher), il est parfois nécessaire que l'ostéotomie soit effectuée très en arrière de la cavité orbitaire. Les risques pour les muscles et le nerf optique sont alors accrus du fait de leur proximité dans cette région (moins d'un centimètre).

Il est donc nécessaire d'avoir une grande précision au niveau des gestes de décompression. Or, ceci est rendu difficile par la voie d'abord trans-palpébrale qui ne fournit pas une visibilité optimale des parois à effondrer. Afin d'éviter toute complication, le planning de l'intervention doit donc être respecté le plus précisément possible. Celui-ci est généralement défini à partir d'un examen scanner pré-opératoire du patient qui permet de déterminer les zones où le clinicien désire effectuer la décompression et les zones à risque (sur ce type d'examen, les muscles, le nerf optique et les parois osseuses sont nettement visibles). De plus, à partir du calcul de volume sur l'examen scanner, le chirurgien peut avoir une première estimation de la taille et de l'emplacement des ostéotomies qu'il va pratiquer pendant son intervention. En effet, en se basant sur l'hypothèse qu'1 ml de tissu passant dans les hernies créées par décompression entraîne un recul d'1 mm au niveau du globe, un chirurgien expérimenté peut déterminer la taille des ostéotomies qu'il devra faire pour obtenir le recul nécessaire. Une fois que la taille est déterminée, il décide de l'emplacement de ces décompressions, de façon à avoir un recul du globe suffisant sans risquer d'endommager les

muscles oculomoteurs et le nerf optique. Néanmoins, cette estimation est loin d'être précise et nécessite beaucoup d'expérience. Il est tout autant difficile de respecter ce planning pré-opératoire et de le réaliser au cours de l'opération sans outil de navigation informatisée. Là encore, il faut beaucoup d'expérience pour être capable d'effectuer un geste de décompression proche de ce qui a été prévu pendant la phase de planning et qui permet de réduire l'exophtalmie dans de bonnes proportions (sans avoir à opérer une nouvelle fois le patient pour compléter le recul orbitaire et sans aboutir à une énophtalmie qui nécessitera elle aussi une intervention de correction).

## 2. Les besoins du clinicien en termes de GMCAO

Afin d'assurer au chirurgien une précision plus importante et une efficacité accrue, des moyens informatiques d'aide au planning et à l'opération ont été développés pour diverses applications. Celles-ci prennent alors le nom de GMCAO, pour Gestes Médico-Chirurgicaux Assistés par Ordinateur. On distingue souvent deux approches de fonctionnement d'un système de GMCAO. Tandis que la première est centrée sur les données médicales traitées au cours du planning, la seconde prend en considération l'usage du système par le clinicien au cours de l'intervention en le guidant. Ces deux approches adoptent donc des points de vue différents mais elles sont complémentaires.

Le guidage per-opératoire du geste de décompression orbitaire n'est actuellement pas proposé par les industriels des GMCAO comme c'est déjà le cas en neurochirurgie ou en orthopédie avec la pose de prothèse de genou ou de hanche, ou la chirurgie de la colonne vertébrale. Cette absence s'explique sans doute par le caractère limité du «marché» des chirurgies de décompression orbitaire. Les outils d'aide à l'intervention sont des systèmes basés soit sur la mécanique (surtout des robots, comme par exemple un bras manipulateur), soit sur des capteurs permettant la localisation tridimensionnelle et le guidage des outils chirurgicaux dans le champ opératoire. Ces outils offrent un guidage partiel ou complet du geste opératoire en s'appuyant sur la stratégie définie par le chirurgien. Etant donné qu'ils ne font pas l'objet de cette thèse, ils ne seront pas présentés ici (cf. [Troccaz *et al.*, 1998] pour une revue).

Cette thèse se situe donc dans le cadre «de l'aide au planning» des GMCAO. Elle vise à développer et étudier un outil de modélisation pour l'assistance au planning du geste chirurgical de réduction de l'exophtalmie. Cet outil comprendra un modèle des tissus intra-orbitaux et des parois osseuses de la cavité orbitaire ainsi qu'une simulation du protocole chirurgical, qui consiste en une ou plusieurs ostéotomies suivies d'une pression sur le globe oculaire. Sachant que le chirurgien dispose, au cours d'un diagnostic classique, d'un examen scanner complet de la tête du patient, il peut déjà calculer, à l'aide d'un logiciel de visualisation scanner (type Analyze©), le volume de la cavité orbitaire et surtout les distances intéressantes pour la chirurgie de décompression : avancée du globe oculaire, distance entre les parois orbitaires et les muscles... A partir de ce premier traitement des données, la taille et la position des ostéotomies de décompression peuvent être déterminées dans le but d'être reproduites sur le patient.

Comme nous l'avons vu précédemment, toute cette phase nécessite une grande expérience de la part du chirurgien qui, même après des années de pratique, a encore du mal à déterminer précisément la taille et la position des décompressions nécessaires pour un recul

donné. C'est en fait l'objectif principal de notre modèle : compléter l'expérience du chirurgien en déterminant, pour un recul souhaité, où faire les ostéotomies et de quelles tailles. Dans le même temps, le modèle évaluera, pour ce recul oculaire, l'effort exercé par le chirurgien sur le globe pour le faire reculer. Il permettra aussi d'évaluer le volume de graisse et plus généralement le volume de tissu intra-orbitaire décompressé qui formera une hernie dans les sinus maxillaires et/ou ethmoïdaux. Cet aspect peut être intéressant pour connaître la place qui sera occupée par les tissus orbitaires dans les sinus. Dans notre thèse, nous nous sommes donc orientés vers la modélisation des parois orbitaires et des tissus mous de l'orbite, en particulier la graisse et les muscles, puisque ce sont eux qui sont les plus touchés par l'orbitopathie et puisque le geste de décompression affecte essentiellement ces structures.

Avant de décrire plus en détail l'outil de modélisation choisi et développé dans notre thèse, le chapitre suivant dresse un état de l'art des différents types de modélisations existantes.